ПРАВИТЕЛЬСТВО МОСКВЫ

Департамент здравоохранения города Москвы

КЛИНИКА И ДИАГНОСТИКА АТИПИЧНОГО ВОСПАЛЕНИЯ В СРЕДНЕМ УХЕ

Методические рекомендации

Москва - 2018

Правительство Москвы

Департамент здравоохранения города Москвы

СОГЛАСОВАНО

Главный внештатный специалист Департамента здравоохранения города Москвы по оториноларингологии

Крюков А.И.

«09» апреля 2018 г.

РЕКОМЕНДОВАНО

Экспертным советом по науке Департамента здравоохранения города Москвы №

«15» мая 2018 г.

КЛИНИКА И ДИАГНОСТИКА АТИПИЧНОГО ВОСПАЛЕНИЯ В СРЕДНЕМ УХЕ

Методические рекомендации № 51

Москва, 2018

Учреждение разработчик: Государственное бюджетное учреждение здравоохранения «Научно–исследовательский клинический институт оториноларингологии им. Л.И. Свержевского» Департамента здравоохранения города Москвы.

Составители: Засл. деятель науки РФ, д.м.н., проф. Крюков А.И., д.м.н., проф. Кунельская Н.Л., д.м.н. Гаров Е.В., д.м.н. Ивойлов А.Ю., д.м.н. Зеликович Е.И., к.м.н. Хамзалиева Р.Б., к.м.н. Сидорина Н.Г., к.м.н. Фёдорова О.В., к.м.н. Зеленкова В.Н., к.м.н. Загорская Е.Е., к.м.н. Лаврова А.С., к.м.н. Шадрин Г.Б., к.м.н. Куриленков Г.В., к.м.н. Сударев П.А., Гарова Е.Е., Мищенко В.В., Мепаришвили А.С., Лапенко Е.Г., Киселюс В.Э., Мартиросян Т.Г.

Рецензенты:

доктор медицинских наук, профессор, заведующий кафедрой оториноларингологии ФПДО ФГБОУ ВО МГМСУ им. А.И. Евдокимова МЗ РФ - А.Ю. Овчинников

доктор медицинских наук, профессор, зам. главного врача по медицинской части ГКБ № 29 им. Н.Э Баумана, Заслуженный врач РФ - М.Г. Лейзерман

Предназначение:

В методических рекомендациях обобщён опыт авторов по диагностике атипичного воспаления среднего уха, обусловленного туберкулёзным процессом и гигантоклеточным васкулитом. Описаны клинические особенности и формы проявления, лабораторные методы диагностики и их эффективность в выявлении туберкулёзного процесса и гигантоклеточного васкулита. Методические рекомендации рассчитаны на врачей сурдологов-оториноларингологов, ревматологов, фтизиатров.

Данный документ является собственностью Департамента здравоохранения города Москвы и не подлежит тиражированию без соответствующего разрешения.

СОДЕРЖАНИЕ

1. Введение 5
2. Материально-техническое обеспечение диагностики.....8
3. Диагностика пациентов с атипичным воспалением в среднем ухе.....8
4. Алгоритм диагностики пациентов с туберкулёзным средним отитом 8
5. Алгоритм диагностики экссудативного среднего отита при гигантоклеточном васкулите 13
6. Заключение 17
7. Список использованных источников 18

ВВЕДЕНИЕ

Острый средний отит (ОСО) является одним из часто встречающихся заболеваний ЛОР органов. В течение многих лет диагностику и лечение ОСО проводили согласно стадийности процесса и характера микрофлоры. Однако, в повседневной практике ЛОР врача стали встречаться ОСО, отличающиеся от типичного процесса затяжным течением его стадий, либо с отсутствием стадийности, с минимальным или нестойким эффектом от общепринятых методов лечения, так называемый «Атипичный средний отит». При этом многие пациенты не имеют хронической общесоматической патологии, вредных условий труда или неблагоприятных социальных условий жизни. Наиболее частыми причинами атипичного течения средних ОСО являются туберкулез (ТБ) и гигантоклеточный васкулит (ГВ) (ранее называемый гранулематоз Вегенера).

ТБ является одним из смертельно опасных инфекционных заболеваний человека. К концу 20 века отмечен рост заболеваемости ТБ, изменилось его течение в сторону утяжеления процесса, увеличения количества внелёгочных его проявлений и осложнений вследствие развития устойчивости микобактерий туберкулеза (*Mycobacterium tuberculosis,* палочка Коха - МБТ) к противотуберкулезным препаратам (Чумаков Ф.И., Дерюгина О.В., 2004; Cho Y-S., 2006). 15% больных ТБ имеют внелегочную форму или ассоциированную с туберкулёзом легких. Первичное поражение среднего уха и сосцевидного отростка выявляется в 0,04-1% всех случаев ТБ и чаще вызвано *Mycobacterium Hominis* и *Bovis*. Среди ТБ органов головы и шеи эта локализация встречается в 1-4% случаев. У больных хроническим средним отитом (ХСО) туберкулезная этиология заболевания выявляется в 0,04-2% наблюдений и чаще при активном процессе в лёгких (Тарасов Д.И. и соавт., 1988; Чумаков Ф.И., Дерюгина О.В., 2004; Yaniv E., 1987; 2000; Bhalla R., 2001; Maliwan N., 2005; Miracle L., 2005; Khuzwayo Z., Naidu T., 2014).

Туберкулёзный средний отит (ТСО) редкая форма среднего отита и внелёгочного ТБ. ТСО часто развивается, когда в организме уже имеются другие очаги ТБ (у взрослых – в лёгких, у детей – в костях и лимфатических узлах). Реже заболевание уха является первой клинической манифестацией ТБ процесса и единственной выявленной его локализацией (Yaniv E., 1987). Вследствие этого различают первичный и вторичный ТСО. ТБ среднего уха может возникать и при неактивных очагах в организме у лиц, считающихся здоровыми, вследствие чего такие случаи часто остаются нераспознанными.

Выделяют следующие пути проникновения ТБ инфекции в среднее ухо: гематогенный, контактный (в том числе тубарный) и лимфогенный. Большинство исследователей отдают преимущественное значение гематогенному пути в инфицировании среднего уха ТБ. Этот путь приобретает существенное значение у взрослых в случаях абациллярных и неактивных туберкулезных очагов в организме (Фрейдович А.И., 2001; Чумаков Ф.И., Дерюгина О.В., 2004; Гюсан О.А., Узденова Р.Х., 2008; Glover S. et al., 1981).

ТБ поражение сопровождается реакциями трёх типов: пролифераций, экссудацией и альтерацией. В зависимости от распространения повреждения тканей выделяют милиарный, гранулематозный и казеозный ТБ. Поражение начинается со слизистой оболочки, а при распространении процесса на костные структуры происходит их деструкция. Поэтому первичный ТБ аффект в ухе вначале проявляется экссудативным характером воспаления, а затем появляется картина гнойного процесса (Чумаков Ф.И., Дерюгина О.В., 2004; Vaamonde P., 2004).

Системный ГВ является аутоимунным заболеванием, которое относится к группе системных васкулитов, для которого характерно гранулематозное воспаление с образованием вне и внутри средних и мелких артерий (капилляры, артериолы), вен, специфических гигантоклеточных гранулём с некрозом. Впервые заболевание было описано немецким патологоанатом Фредериком Вегенером в 1936 году, при этом были опубликованы клинические и патомор-

фологические находки у трёх умерших с одинаковым симптомокомплексом. Распространенность ГВ – 3 случая на 100 000 населения. Пик заболевания приходится на возраст 40-50 лет, однако имеются данные об омоложении заболевания. Существует множество теорий возникновения данного заболевания, однако, истинная причина - неизвестна.

При ГВ наблюдается поражение верхних дыхательных путей (ВДП), полость носа, околоносовые пазухи, глотка и гортань), легких (фокальные очаги с образованием каверн без вовлечения в процесс лимфатических узлов средостения) и почек - гломерулонефрит (Devaney K., 1998; Панахиан В.М. и соавт., 2002). При этом заболевании выделяют три стадии – продромальную, активного генерализованного процесса и терминальную (Панахиан В.М. и соавт., 2002).

Различают три клинических варианта ГВ: локальный, ограниченный, для которого характерны изменения в лёгких наряду с поражениям ВДП, органа зрения или уха и генерализованный. При локальном течении ГВ с вовлечением среднего уха экссудативный средний отит (ЭСО) выявляется в 40-70% случаях. При отсутствии специфической терапии ГВ приводит к инвалидизации и летальному исходу. Выявление ГВ на ранних стадиях заболевания с локальным поражением без вовлечения в процесс лёгких и почек является важной задачей для назначения адекватной терапии.

Отсутствие специфических признаков и симптомов ТБ поражения среднего уха или отита при ГВ является главной проблемой диагностики заболеваний. Диагностика этиологии атипичного патологического процесса в среднем ухе крайне затруднена из-за неоднократных отрицательных результатов исследований на специфичность процесса, схожести его клинических и патоморфологических проявлений с ХСО или ЭСО (Vaamonde P., 2004). У 40% пациентов с локальным течением ГВ, дебютом которых являлось поражение среднего уха, ВДП или лёгких были отрицательные результаты исследования на специфичность процесса (Khan A., 2010).

Материально-техническое обеспечение диагностики.

Оборудование, необходимое для диагностики пациентов с атипичным воспалением: диагностический микроскоп, эндоскоп, клинический аудиометр (МА – 31, Германия), импедансный аудиометр (Interacustics AT235h, Дания), компьютерный томограф «CT-MAX 640» («General Electric», США) для проведения компьютерной томографии (КТ) височных костей и грудной клетки, цитологические, бактериологические, патоморфлогические и молекулярно-генетические исследования (ПЦР-диагностика), серологические тесты (cANCA, pANCA) и обследование у фтизиатра, ревматолога.

Диагностика пациентов с атипичным воспалением в среднем ухе.

На основе опыта диагностики 11 (18 ушей) случаев туберкулёзного поражения среднего уха и сосцевидного отростка и 9 (11 ушей) случаев ЭСО, обусловленного ГВ, нами разработан алгоритм выявления этой патологии. Из 20 обследованных больных было 10 женщин и 10 мужчин в возрасте от 16 до 66 лет. Первичная локализация ТБ в среднем ухе выявлена у 6 (55%), ассоциированная с поражением лёгких – у 5. Односторонний процесс наблюдался в 4 (36%) случаях, двусторонний – в 7 (64%). При ГВ дебютом заболевания во всех случаях являлся ЭСО – у 9 пациентов, который у 4 - был двусторонним. Заболевание протекало одновременно с поражением легких у 3 пациентов.

Алгоритм диагностики ТСО:

1. *Жалобы пациента.* Все больные, находящиеся под нашим наблюдением, предъявляли жалобы на снижение слуха на стороне процесса, оторею – в 50% случаях и периферический парез лицевого нерва – в 27,3%.

2. *Сбор эпидемиологического анамнеза.* При сборе эпидемиологического анамнеза у 2 (18%) наблюдаемых нами пациентов выявлен контакт по ТБ. У обследованных пациентов в анамнезе не было заболеваний, вызывающих иммунодефицит.

3. *Анамнез развития заболевания.* У всех пациентов отмечен безболезненный и вялотекущий характер процесса в среднем ухе от 1 месяца до 1 года, несмотря на проводимую стандартную противовоспалительную и антибактериальную терапию, санирующие операции (антромастоидотомия) и шунтирование барабанной полости у 6 (55%) больных (таб. 1).

Таблица 1

Характеристика обследованных больных туберкулёзным средним отитом

Характеристика больных	Перфоративная форма (n – 6)	Экссудативная форма (n – 5)	Всего
Пол/возраст:			
мужчины (38-60 лет)	3	2	5 (45%)
женщины (16-48 лет)	3	3	6 (55%)
Сторона поражения:			
односторонний процесс	3	1	4 (36%)
двусторонний	3	4	7 (64%)
Симптомы:			
оторея	9	-	9
снижение слуха	9	9	18 (100%)
парез лицевого нерва	2	1	3 (27,3%)
кондуктивная тугоухость	9	8	17 (94%)
Наличие признаков хронической интоксикации	-	1	1 (9%)
Хирургическое лечение	1 (антромастоидотомия)	5 (2 - антромастоидотомия и 3 - шунтирование)	6 (55%)

4. *Оториноларингологический смотр (включая отомикроскопию).* Заболевание у 5 (45%) больных протекало под маской длительного вялотекущего, чаще двустороннего (у 4 – 9 ушей) ЭСО, а у 6 (55%) – гнойного перфоративного среднего отита (двустороннего у 3 – 9 ушей) с упорным течением и тенденцией к увеличению площади перфорации барабанной перепонки. При отомикроскопии у пациентов с экссудативной формой отита отмечены типичные его проявления и некоторая инфильтрация барабанной перепонки. У пациентов перфоративной формой отита имелись серозные или слизистые выделения из уха без запаха, инфильтрация барабанной перепонки с центральным

её дефектом и утолщенными его краями (рис. 1). Слизистая оболочка барабанной полости была также утолщенной (по типу катарального воспаления) или инфильтрированной с белесоватым налетом, либо фибриновыми наложениями (в одном случае имелись грануляции). При осмотре полости носа, носоглотки, глотки и гортани видимой патологии не выявлено.

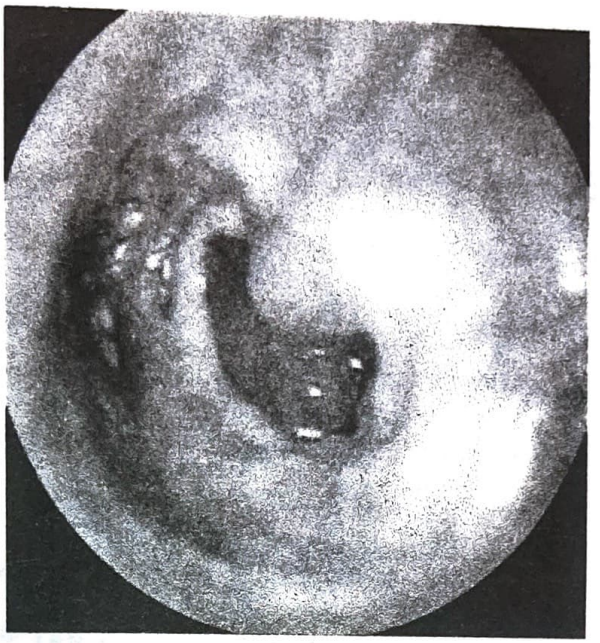

Рис. 1. Отомикроскопия правой барабанной перепонки (8 кратное увеличение) – отмечается инфильтрация барабанной перепонки с центральным её дефектом и утолщенными краями с наложением фибрина, слизистая медиальной стенки изменена по типу катарального воспаления.

5. *Общий статус пациента.* Периферический парез лицевого нерва на стороне поражения выявлен у 2 пациентов с перфоративным и у 1 – ЭСО, вероятно токсического характера. Шейной лимфоаденопатии на стороне пораженного уха в группе обследованных пациентов не отмечено. Только в одном случае выявлены признаки хронической интоксикации (утомляемость, повышение температуры тела и др.).

6. *Аудиологическое исследование* (тональная пороговая аудиометрия (ТПА), импедансометрия). По данным ТПА кондуктивная тугоухость выявлена у 17 (94%) больных, смешанная - у 1. В случаях неперфоративного отита

при тимпанометрии наблюдались различные типы тимпанограмм (по Jerger J., 1970): А (с положительным давлением), С или В, что свидетельствовало о нетипичности течения отита и нарастании клинической симптоматики.

7. *Компьютерная томография (КТ) височных костей.* По данным КТ височных костей у больных экссудативной формой заболевания выявлены типичные проявления ЭСО – наличие уровней жидкости в барабанной полости и клетках сосцевидного отростка без признаков остеодеструкции. У больных перфоративной формой наблюдались изменения, характерные для обострения ХСО, а именно резкое снижение пневматизации барабанной полости и клеток сосцевидного отростка за счёт патологического субстрата в этих областях без явных признаков остеодеструкции. При этом во всех случаях имел место пневматический тип строения сосцевидных отростков, что свидетельствовало о коротком периоде заболевания (рис. 2).

8. *КТ органов грудной клетки.* Очаги ТБ в лёгких обнаружены у 5 (45%) пациентов (у 2 из них при повторном обследовании), что свидетельствовало о сочетанном поражении среднего уха. Необходимо отметить, что флюорография и рентгеноскопия являлись малоинформативными в диагностике патологии лёгких.

9. По данным *общеклинических исследований* только в 3 (27,3%) случаях выявлено увеличение СОЭ от 20 до 42 мм/ч (табл. 2).

10. *Цитологические, бактериологические, патоморфлогические и молекулярно-генетические исследования (ПЦР-диагностика).* При неоднократных лабораторных исследованиях на выявление ТБ совместно с фтизиатрами получены следующие результаты: бактериологическая диагностика была эффективна в 1 (9%) случае, цитологическая - в 3 (27,3%), патоморфологическая – в 2 (18%) и ПЦР-диагностика – в 6 (55%) случаях. Сроки установления диагноза составили от 1 мес до 1,5 лет с момента обращения больного с заболеванием уха (табл. 2).

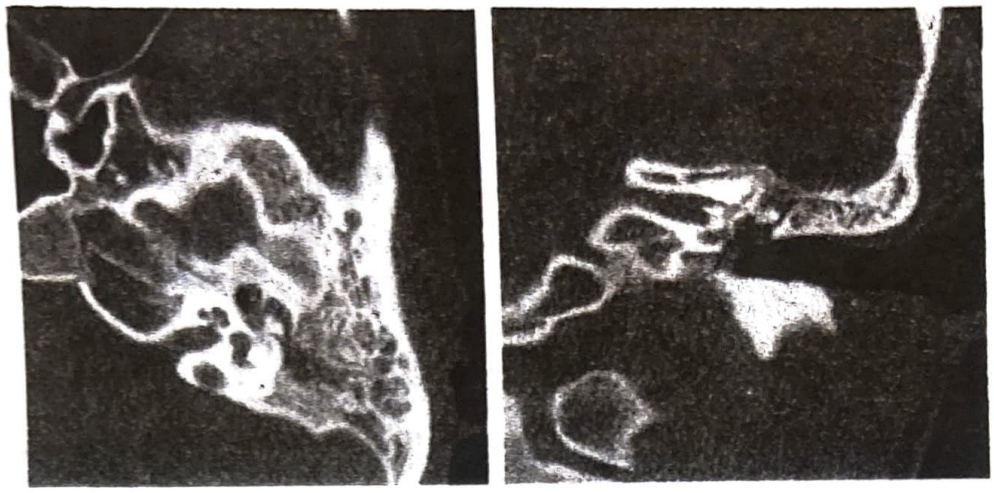

Рис. 2. КТ височных костей (аксиальная и коронарная проекции) - снижение пневматизации барабанной полости и клеток правого сосцевидного отростка за счёт патологической ткани на фоне пневматического его строения.

Таблица 2

Диагностика туберкулёзного поражения среднего уха

Методы диагностики	**Перфоративные формы (n – 6)**	**Экссудативные формы (n – 5)**	**Всего**
Общеклинические исследования (увеличение СОЭ)	2 (до 20 мм/ч)	1 (до 42 мм/ч)	3 (27,3%)
Очаги туберкулёза в лёгких по данным КТ	2	3	5 (45%)
Бактериологическая диагностика МБТ	-	1	1 (9%)
Цитологическая диагностика кислотоустойчивых МБТ	1	2	3 (27,3%)
Патоморфологическая диагностика туберкулёза	1	1	2 (18%)
Обнаружение ДНК МБТ при ПЦР биоптата	3	3	6 (55%)

11. *Обследование у фтизиатра.*

Все больные после установления диагноза ТСО направлены на лечение в специализированные отделения. После специфической терапии у всех больных полностью купированы воспалительные проявления в среднем ухе с ис-

чезновением у 3 пациентов явлений пареза лицевого нерва. Интенсивность остаточных явлений перенесённого воспаления в среднем ухе в виде фиброза в барабанной полости, характера дефекта барабанной перепонки и тугоухости зависели от сроков диагностики и лечения основного заболевания.

Алгоритм диагностики ЭСО при ГВ:

1. *Жалобы пациентов.* Все пациенты жаловались на снижение слуха и заложенность на стороне поражения.

2. *Анамнез развития заболевания.* Длительность заболевания (рецидивирующий ЭСО) у этих пациентов колебалась от 1 месяца до 1 года, несмотря на проводимую стандартную консервативную терапию, в том числе ревизию барабанной полости с шунтированием у 8 и антромастоидотомию у 1 пациента. Начало заболевания все они связывали с простудным фактором.

3. *Оториноларингологический смотр (включая отомикроскопию).* При осмотре полости носа, носоглотки, глотки и гортани видимой патологии не отмечено. При отомикроскопии определялась инфильтрация и гиперемия барабанной перепонки, отсутствие её опознавательных контуров и экссудат в барабанной полости (рис. 3).

4. *Аудиологическое исследование* (ТПА, акустическая импедансометрия). По данным ТПА на стороне поражения определялась смешанная тугоухость во всех случаях, с костно-воздушным интервалом (КВИ) до 30 дБ в диапазоне разговорных частот и тип В тимпанограммы.

5. *КТ височных костей.* По данным КТ височных костей выявлено снижение пневматизации барабанной полости и клеток сосцевидного отростка с уровнями жидкости у 6 пациентов и у 2 – признаки остеодеструкции клеток сосцевидного отростка (рис. 4, 5).

6. *КТ органов грудной клетки.* При КТ органов грудной клетки у 3 пациентов обнаружены множественные округлые тени с нечёткими контурами,

преимущественно в нижних и средних отделах лёгкого, что характерно для ГВ.

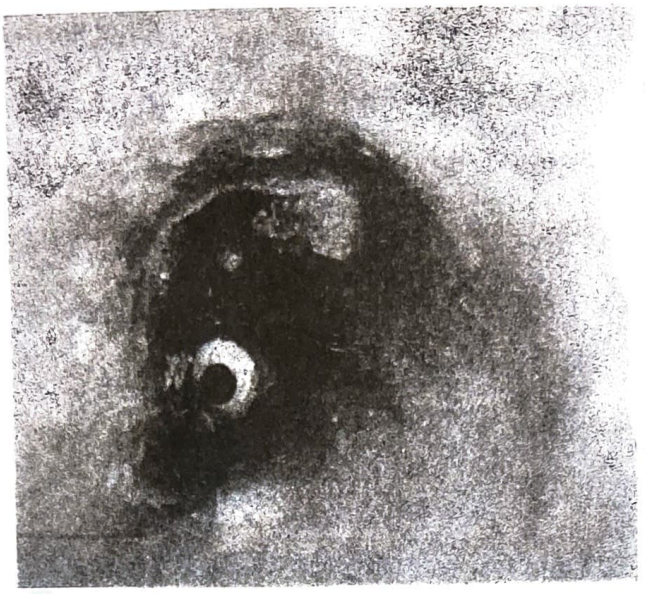

Рис. 3. Отомикроскопия правой барабанной перепонки - отмечается инфильтрация, гиперемия и шунт в передних отделах барабанной перепонки.

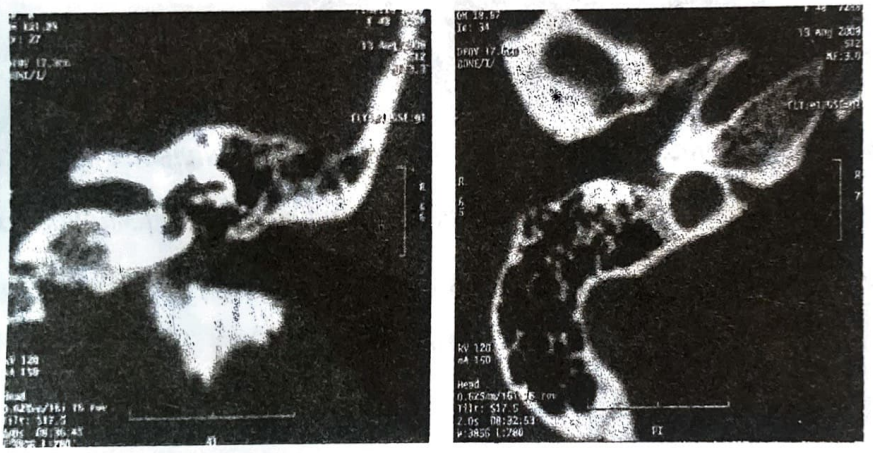

Рис. 4. Компьютерная томография височных костей (аксиальная и коронарная проекции) – определяется экссудат в барабанной полости на фоне хорошей пневматизации клеток сосцевидного отростка.

7. По данным *общеклинических* исследований в 4 случаях выявлено увеличение СОЭ от 18 мм/ч и выше и небольшой лейкоцитоз. У 1 пациента отмечено повышение уровня СРБ и РФ.

8. *Интраоперационные особенности.* Всем пациентам была проведена ревизия барабанной полости с установкой шунта, у 4 - с двух сторон. При этом были выявлены слизистый экссудат и молодая грануляционная ткань, преимущественно находившаяся в области окон лабиринта. Всё патологическое было удалено и отправлено на патоморфологическое исследование удалённых тканей. В связи с развитием периферического пареза лицевого нерва в послеоперационном периоде 1 пациенту выполнена антромастоидотомия.

Рис. 5. Компьютерная томография височных костей (аксиальная проекция) – снижение пневматизации барабанной полости и клеток сосцевидного отростка левого уха с уровнями жидкости, деструкцией кортикального слоя и клеток сосцевидного отростка.

9. *Лабараторная диагностика (серологические тесты). Выполняется исследование сыворотки крови методом непрямой флюоресценции* для выявления антиплазматических антител к лизосомальной протеиназе (cANCA) и антиплазматических антител к миелопероксидазе (pANCA). Чувствительность типа (cANCA) этого теста - 85% при ГВ. Диагноз ГВ установлен у 4 пациентов на основании выявления специфических антител cANCA, референсные значения которых были более 1:40.

10. *Патоморфологическое исследование.* У 5 пациентов, при гистологическом исследовании удалённых тканей, выявлены признаки, характерные для ГВ. Причём у всех при повторных исследованиях.

11. *Обследования у ревматолога.* Всем пациентам в условиях ревматологического отделения проводили имуносупрессивную терапию, которая позволила добиться стойкой ремиссии ГВ. При этом явления ЭСО у пациентов в зависимости от его длительности либо исчезли полностью с нормализацией отоскопической картины, либо в ухе развивался тимпанофиброз с стойкой смешанной тугоухостью.

Таблица 3

Характеристика больных ГВ и результаты их обследования

Характеристика пациентов и методов обследования	**Собственные данные**
Локальная форма (дебют – экссудативный отит)	6 пациентов (у 4 – двусторонний)
Генерализованная форма	3 пациента
Возраст пациентов	16-66 лет
Длительность заболевания от начала до установки диагноза	1-12 месяцев
Тональная пороговая аудиометрия	Смешанная тугоухость – 9 пациентов
Акустическая тимпанометрия	Тип «В»
Лабораторные исследования ОАК (повышение СОЭ от 18 мм/час и выше, лейкоцитоз)	4 пациента
Выявление АНЦА	4 пациента
Патоморфологическое исследование	5 пациентов
Хирургическое лечение: ревизия с шунтированием антромастоидотомия	8 1

Заключение.

Таким образом, пациентам с вялотекущим, атипичным течением среднего отита необходимо проводить полное общеклиническое (с КТ органов грудной клетки и ревмопробами) и оториноларингологическое обследования с привлечением фтизиатра и ревматолога. Высокий индекс подозрения атипичного воспаления среднего уха способствует ранней диагностике заболевания с помощью клинических, рентгенологических, лабораторных методов и успешному его лечению. Отсутствие положительных лабораторных результатов не исключает наличие заболевания, определяет динамическое наблюдение и необходимость повторных исследований с интервалом в 1-3 месяца в зависимости от тяжести течения процесса.

Для ТСО характерны безболезненный и вялотекущий характер процесса в среднем ухе, несмотря на проводимую стандартную терапию; наличие контакта по ТБ; картина экссудативного или перфоративного среднего отита с инфильтрацией барабанной перепонки и слизистой барабанной полости с фибриновыми наложениями; ранний периферический парез лицевого нерва; очаги ТБ в лёгких по данным КТ органов грудной клетки.

Для ГВ характерны рецидивирующий ЭСО с инфильтрацией и гиперемией барабанной перепонки; признаки ранней остеодеструкции клеток сосцевидного отростка по данным КТ височных костей; множественные округлые тени с нечёткими контурами, преимущественно в нижних и средних отделах лёгкого по данным КТ органов грудной клетки; увеличение СОЭ и лейкоцитоз по данным общеклинических исследований.

Список литературы

1. Гюсан А.О., Узденова Р.Х. Двусторонний туберкулёзный средний отит, осложнённый лабиринтной тугухостью и парезом лицевого нерва с обеих сторон. – Вестник оториноларингологии. – 2008. - №3. – с. 61-62.
2. Панахиан В.М., Крюков А.И., Расулов Э.М. Справочник врождённых и наследственных заболеваний в оториноларингологии. Баку. «Насир». - 2002. - с. 23-24.
3. Тарасов Д.И., Фёдорова О.К., Быкова В.П. Заболевания среднего уха. - М.: Медицина. – 1988. – с. 185.
4. Фрейдович А.И. Интенсивное комбинированное лечение туберкулёза. - М.: Медпрактика. - 2001. – с. 94.
5. Чумаков Ф.И., Дерюгина О.В. Лор-органы и туберкулёз. – М.: Медицина. - 2004. – с. 159.
6. Bhalla R., Jones T., Rothburn M., Swift A. Tuberculous otitis media – a diagnostic dilemma. Auris Nasus Larynx. – 2001. – Vol. 28. – p. 241–243.
7. Cho Y-S., Lee H-S., Kim S-W., Chung K-H., Lee D-K., Koh W-J., Kim M-G. Tuberculous otitis media: a clinical and radiologic analysis of 52 patients. Laryngoscope. – 2006. – Vol. 116. – p. 921-927.
8. Cleary K., Batsakis J. Micobacterial disease of the head and neck: current perspective. Ann Otol Rhinol Laryng. – 1995. – Vol.104. - №1. – p. 830-833.
9. Devaney K., Ferlito A., Hunter B., Devaney S., RinaldoA. Clinicopathological consultation Wegener's granulomatosis of the head and neck. Ann Otol Rhinol Laryngol. – 1998. Vol.12. - №3. – p. - 439-445.
10. Glover S., Tranter R., Innes J. Clinical records: tuberculous otitis media - a reminder. J Laryngol Otol. – 1981. – Vol. 95. – p. 1261-1264.

11. Kwon M., Hyo Choi S., Woo Chung J. Roles of an anti-tuberculosis medication and surgery in patients with tuberculous otitis media. Acta Oto-Laryngologica. – 2010. – Vol. 130. – p. 679–686.
12. Khuzwayo Z., Naidu T. Head and neck tuberculosis in KwaZulu-Natal South Africa. J Laryngol Otology. – 2014. – Vol. 128. №1. – p. 86-90.
13. Miracle L., Ayala I., Suarez J., Malagyn J., Nellen H., Halabe J., Pisciotti L. Otitis media tuberculosa. An Med Asoc Med Hosp ABC. – 2005. – Vol.50. – p. 30-30.
14. Maliwan N., Zvetina J. Clinical features and follow up of 302 patients with Mycobacterium Kansasii pulmonary infection: a 50 years experience. Postgrad Med J. – 2005. – Vol.128. – p. 530-533.
15. Vaamonde P., Castro C., Garcia-Soto N., Labella T., Lozano A. Tuberculous otitis media: a significant diagnostic challenge. Otolaryngol Head Neck Surg. – 2004. – Vol.130. – p. 759–766.
16. Yaniv E. Tuberculous otitis media: a clinical record. Laryngoscope. – 1987. – Vol. 97. - p. 1303-1306.

Список сокращений

ОСО – острый средний отит,

ТБ – туберкулез,

ГВ – гигантоклеточный васкулит,

ХСО – хронический средний отит,

ТСО – туберкулёзный средний отит,

ВДП – верхние дыхательные пути,

ЭСО – экссудативный средний отит,

ТПА – тональная пороговая аудиометрия,

КТ – компьютерная томография,

МБТ – микобактерия туберкулёза,

ПЦР – полимеразная цепная реакция,

pANCA – выявление методом ИФА антител к миелопероксидазе,

cANCA – выявление **методом** ИФА антител к лизосомальной протеиназе.