ПРАВИТЕЛЬСТВО МОСКВЫ

Департамент здравоохранения города Москвы

ИНТРАОПЕРАЦИОННАЯ ПЛАСТИКА ЯТРОГЕННЫХ ДЕФЕКТОВ ПЕРЕГОРОДКИ НОСА

Методические рекомендации

Москва - 2018

ПРАВИТЕЛЬСТВО МОСКВЫ

ПРАВИТЕЛЬСТВО МОСКВЫ
ДЕПАРТАМЕНТ ЗДРАВООХРАНЕНИЯ ГОРОДА МОСКВЫ

СОГЛАСОВАНО

Главный внештатный специалист
по оториноларингологии
Департамента здравоохранения
города Москвы

А.М. Крюков
«9» апреля 2018 года

УТВЕРЖДЕНО

Решением бюро
Ученого медицинского совета
Департамента здравоохранения
города Москвы №

«25» мая 2018 года

ИНТРАОПЕРАЦИОННАЯ ПЛАСТИКА ЯТРОГЕННЫХ ДЕФЕКТОВ ПЕРЕГОРОДКИ НОСА

Методические рекомендации № 33

Москва, 2018

Организация разработчик: Государственное бюджетное учреждение здравоохранения «Научно-исследовательский клинический институт оториноларингологии имени Л.И. Свержевского» Департамента здравоохранения города Москвы (директор – Заслуженный деятель науки РФ, д.м.н., проф. А.И. Крюков).

Составители: Заслуженный деятель науки РФ, д.м.н. проф. А.И. Крюков, д.м.н. проф. Н.Л. Кунельская, д.м.н. Г.Ю. Царапкин, к.м.н. Х.Ш. Аржиев., С.Г. Арзамазов.

Рецензенты: профессор кафедры оториноларингологии ФГБОУ ВО МГМСУ им. А.И. Евдокимова, доктор медицинских наук **Мирошниченко Н.А.**; д.м.н., профессор, заместитель главного врача по медицинской части ГБУЗ ГКБ № 29 им. Н.Э. Баумана ДЗМ **Лейзерман М.Г.**

Предназначение:

В методических рекомендациях обобщен опыт авторов по повышению эффективности хирургического лечения деформаций перегородки носа посредством разработки оптимальной хирургической тактики в отношении интраоперационных разрывов слизистой оболочки и ятрогенных дефектов остова перегородки носа.

Определены четкие показания и разработана методика пластического закрытия интраоперационных дефектов слизистой оболочки перегородки носа. Впервые дана типовая характеристика интраоперационного дефекта слизистой оболочки перегородки носа, при котором происходит наиболее физиологичное заживление слизистой оболочки перегородки носа.

Методические рекомендации предназначены для практикующих врачей-оториноларингологов, ординаторов, интернов и студентов.

Данный документ является собственностью Департамента здравоохранения города Москвы и не подлежит тиражированию и распространению без соответствующего разрешения.

© Коллектив авторов, 2018

СОДЕРЖАНИЕ

ВВЕДЕНИЕ.....4

ХАРАКТЕРИСТИКА ИНТРАОПЕРАЦИОННЫХ ДЕФЕКТОВ СЛИЗИСТОЙ ОБОЛОЧКИ ПЕРЕГОРОДКИ НОСА.....7

АЛГОРИТМ ЛЕЧЕНИЯ ИНТРАОПЕРАЦИОННЫХ РАЗРЫВОВ ПОКРОВНЫХ ТКАНЕЙ ПЕРЕГОРОДКИ НОСА, ПРИ КОТОРЫХ ИМЕЕТ МЕСТО ИЗБЫТОК СЛИЗИСТОЙ ОБОЛОЧКИ ПЕРЕГОРОДКИ НОСА.....8

АЛГОРИТМ ЛЕЧЕНИЯ ИНТРАОПЕРАЦИОННЫХ РАЗРЫВОВ ПОКРОВНЫХ ТКАНЕЙ ПЕРЕГОРОДКИ НОСА, ПРИ КОТОРЫХ КРАЯ РАЗРЫВА СЛИЗИСТОЙ ОБОЛОЧКИ СОПОСТАВЛЯЮТСЯ МЕЖДУ СОБОЙ БЕЗ ДЕФИЦИТА.....9

АЛГОРИТМ ЛЕЧЕНИЯ ИНТРАОПЕРАЦИОННЫХ РАЗРЫВОВ ПОКРОВНЫХ ТКАНЕЙ ПЕРЕГОРОДКИ НОСА, ПРИ СОПОСТАВЛЕНИИ КОТОРЫХ ОТМЕЧАЕТСЯ РАСХОЖДЕНИЕ КРАЕВ СЛИЗИСТОЙ ОБОЛОЧКИ.....10

МЕТОДИКА ПЛАСТИЧЕСКОГО ЗАКРЫТИЯ ИНТРАОПЕРАЦИОННЫХ ДЕФЕКТОВ СЛИЗИСТОЙ ОБОЛОЧКИ ПЕРЕГОРОДКИ НОСА.....12

ЗАКЛЮЧЕНИЕ.....14

СПИСОК ЛИТЕРАТУРЫ.....15

ВВЕДЕНИЕ

Эндоназальные вмешательства занимают ведущее место в структуре хирургического лечения патологии ЛОР-органов, при этом лидирующее место принадлежит коррекции деформаций перегородки носа. За более чем столетнюю историю операция на перегородке носа эволюционировала от резекции в сторону пластики. Разработанные за этот период времени операции касаются, в основном, методик хирургического вмешательства на костно-хрящевом остове перегородки носа, который определяет ее форму. Такие хирургические приемы, как методы «вращающейся двери», «дисков», нанесение перекрестных насечек ("cross-hatching"), снятия стружки ("shaving") и редрессация, позволяют добиться срединного положения перегородки носа с максимальным сохранением опорных тканей. Септопластика максиллярно-премаксиллярным подходом не исключает «экономной резекции», при этом восполнение дефицита костно-хрящевого остова осуществляется за счет аутореимплантации. Во время операции в связи с анатомическими особенностями перегородки носа возможно образование ятрогенных дефектов опорных или покровных тканей последней. В большинстве своем это не связано с техникой выполняемой операции или опытом хирурга, проводящего операцию [1,2].

А.И. Юнина классифицировала дефекты органов шеи, возникших в результате травмы, на «плоскостные» и «объемные» [3]. Экстраполировав данную классификацию на ятрогенные повреждения перегородки носа, перфорация последней является «объемным дефектом», при котором «отсутствуют все слои тканей, формирующие стенку органа». Изолированные разрывы слизистой оболочки или удаленная часть остова перегородки носа относятся к «плоскостным дефектам», характеризующиеся «утратой одного структурного слоя». Интраоперационные «плоскостные дефекты» могу приводить к субатрофическим изменениям слизистой оболочки полости носа, флотации перегородки носа и являться одним из предрасполагающих факторов формирования стойкой послеоперационной перфорации. Малоинвазивные хирургические вмешательства характеризуются меньшей частотой осложнений [4]. По данным U. Schonsted-Madsen (1989), при выполнении септопластики послеоперационная перфорация развивается в 8 раз реже (0,86%), чем при резекции по Killian. L. K. Dosen и R. Haye (2007) приводят результаты исследования причин возникновения перфораций перегородки носа у 197 пациентов. Этиологический приоритет авторы отдают хирургической травме, которая составляет 47,2% от общего числа обследованных больных. При этом 14,7% составляет подслизистая резекция по Killian, 16,3% – септопластика, 9,6% - применение каутера, 6,6% - внутриносовая тампонада. Конечно же, данные результаты не отражают полной картины, так как авторы не рассматривают соотношение полученных данных к общему числу прооперированных больных.

На наш взгляд решение вопроса образования послеоперационных перфораций перегородки носа нельзя сводить лишь к технике проведенной операции. Ф.С. Бокштейн в своей монографии «Внутриносовая хирургия» (1956) указывает, что перфорация перегородки носа может развиться «после операции, произведенной даже опытным хирургом». Учитывая тягостное течение данного заболевания и большие сложности в его дальнейшем лечении, проводя хирургическую коррекцию деформаций перегородки носа, хирург не должен пренебрегать мерами, направленными на профилактику развития перфорации перегородки носа. На первый взгляд, даже незначительный момент в операции, в итоге может привести к осложненному течению послеоперационного периода. Таким образом, отходя от подслизистой резекции перегородки носа к малоинвазивным корригирующим методам восстановления формы перегородки носа, хирург вступает в область, пограничную для нескольких дисциплин: ринологии, пластической хирургии и трансплантологии. В каждой из них свои законы и принципы, от которых зависит исход операции.

Хирургическая тактика в отношении перфораций перегородки носа, возникшей остро во время операции, определена – одномоментная пластика с реимплантацией хряща или костного фрагмента перпендикулярной пластинки решетчатой кости. Интраоперационные разрывы слизистой оболочки перегородки носа – одна из ятрогенных травм, которая может возникнуть во время хирургического лечения деформаций последней. На данный момент мы не располагаем данными о частоте их возникновения. На наш взгляд это связано с тем, что интраоперационные разрывы слизистой оболочки перегородки носа не рассматриваются, как осложнение проводимого хирургического лечения.

Однако, несмотря на то, что на данный момент мукоперихондрий рассматривается как отдельный орган, а его целостность определяет качество мукоциллиарного транспорта, отсутствуют четко обоснованные рекомендации в отношении интраоперационных разрывов слизистой оболочки перегородки носа. Изучая данный вопрос, мы отметили ряд противоречий. Так, Ф.С. Бокштейн (1956) указывает на то, что одной из причин перфорации является «нарушение целостности слизистой оболочки на одной стороне» перегородки носа, т.е. разрыв. Но, далее автор пишет, что «разрывы на месте гребней или шипов не имеют значения для исхода проводимого лечения, если только к концу операции правильно укладывать слизистую». Многие авторы рассматривают разрывы слизистой оболочки во время хирургического вмешательства на перегородке носа, как профилактику септальных гематом. В.С. Погосов (1983) в аналогичной ситуации рекомендует реимплантиравать предварительно истонченный хрящ [5]. Следует отметить, что на данный момент нет четких критериев, определяющих показания к сшиванию краев разрыва слизистой оболочки перегородки носа. Также отсутствует единодушие в выборе способа наложения фиксирующих швов. M.Friedman

(2003) и R.W.H. Kridel (2004) фиксируют лоскуты слизистой оболочки носовой перегородки узловыми швами, при этом различие заключается лишь в выборе шовного материала [8,9]. R.Meyer (1994) при сшивании дефектов покровных тканей перегородки носа применяет матрацный шов. В большинстве работ данный вопрос рассматривается без какой-либо конкретизации. Вместе с тем, все единодушно отмечают, что накладывание хирургического шва в полости носа представляет большие трудности. Анатомические особенности полости носа затрудняют маневр хирургического инструмента и визуальный контроль во время сшивания краев дефекта. Предлагается использовать особые инструменты, изгибать хирургические иглы, придавая им причудливые формы, или рассекать крыло носа пациента, увеличив доступ к хирургическому полю. Наложение швов на дефект слизистой оболочки перегородки носа рассматривается в контексте обычной хирургической манипуляции. При этом не учитываются особенности строения перегородки носа – подлежащие ткани мукоперихондрия представлены хрящом или костью. Применение способов фиксации, не имеющих достаточной обоснованности, во многом могут влиять на исход пластического закрытия интраоперационных дефектов.

В настоящих методических рекомендациях представлены четкие показания и методика пластического закрытия интраоперационных дефектов слизистой оболочки перегородки носа, что позволяет минимизировать риск образования стойкой перфорации перегородки носа.

Данные методические рекомендации основаны на результатах комплексного обследования (общеклинического, эндоскопического исследования полости носа, передней активной риноманометрии, теста с сахарином) и лечения 250 пациентов с односторонними разрывами слизистой оболочки перегородки носа, возникших во время операции на перегородке носа. Сєптопластику у данных пациентов проводили максиллярно-премаксиллярным доступом по методике Cottle. При этом перегородку носа стентировали оригинальными септальными шинами по методике А.И. Крюкова (2008), а тампонаду полости носа проводили секционными силиконовыми гидротампонами в течение 24 часов после операции. Срок экранирования перегородки носа составил 7 суток, после чего сплинты удаляли [6,7]. В послеоперационном периоде больным проводили ежедневный туалет и анемизацию полости носа.

Характеристика интраоперационных дефектов слизистой оболочки перегородки носа

Наши исследования показали, что основополагающим критерием при выборе тактики лечения интраоперационных перфораций слизистой оболочки перегородки носа является наличие, либо отсутствие расхождения краев слизистой оболочки в области разрыва последней.

Необходимо выделять следующие *три вида интраоперационных разрывов слизистой оболочки перегородки носа* (Рисунок 1):

1. При сопоставлении краев разрыва слизистой оболочки перегородки носа листки слизистой оболочки укладываются внахлест. Чаще всего данная ситуация имеет место при выраженных искривлениях остова перегородки носа, при этом во время хирургического вмешательства имеется *избыток покровных тканей.*
2. Края разрыва слизистой оболочки перегородки носа сопоставляются между собой *без дефицита*, но без избытка покровных тканей.
3. При укладывании слизистой оболочки имеется расхождение краев разрыва, т.е. отмечается *дефицит покровных тканей* перегородки носа.

Также необходимо учитывать длину разрыва слизистой оболочки перегородки носа. Физиологичный характер заживления (без рубцового замещения) присущ ятрогенным разрывам мукоперихондрия, длина которых не превышает 0,4 см с бездефицитным сопоставлением краев.

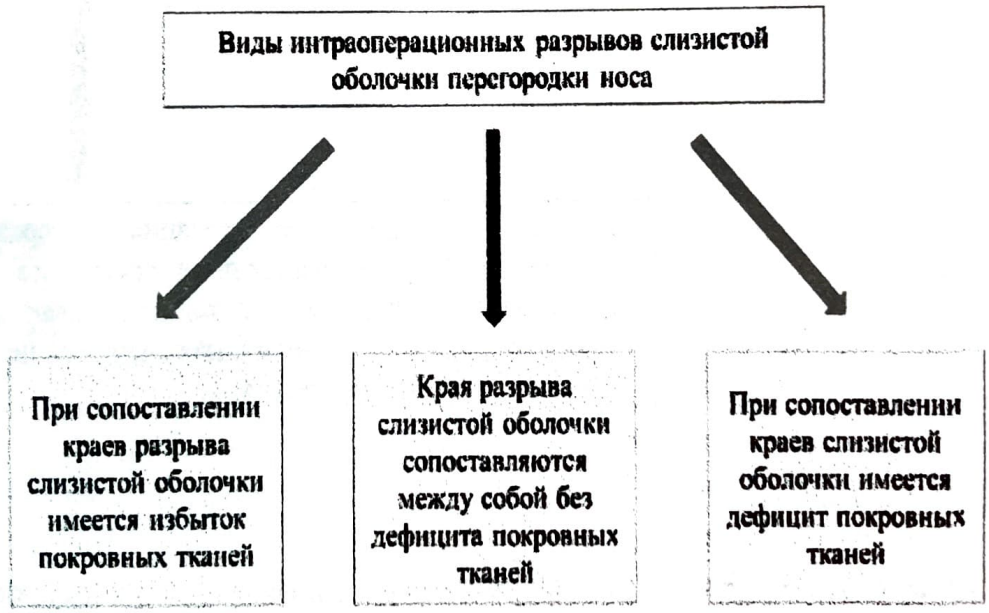

Рисунок 1. Виды интраоперационных разрывов слизистой оболочки перегородки носа.

Алгоритм лечения интраоперационных разрывов покровных тканей перегородки носа, при которых имеет место избыток слизистой оболочки перегородки носа.

При разрывах слизистой оболочки перегородки носа, когда имеет место избыток покровных тканей, края слизистой оболочки укладываются внахлест, заживление носит наиболее физиологичный характер, т.е. первичным натяжением. При этом длина разрыва не влияет на ход репарации.

Таким образом, заживление при данном виде интраоперационного разрыва слизистой оболочки идет без образования стойкого дефекта покровных тканей перегородки носа. В связи с этим не требуется дополнительного хирургического пособия, связанного с фиксацией сближенных лоскутов мукоперихондрия. Необходимо проведение стентирования перегородки носа. Срок экранирования перегородки носа составляет 7 суток, после чего сплинты удаляются (Рисунок 2).

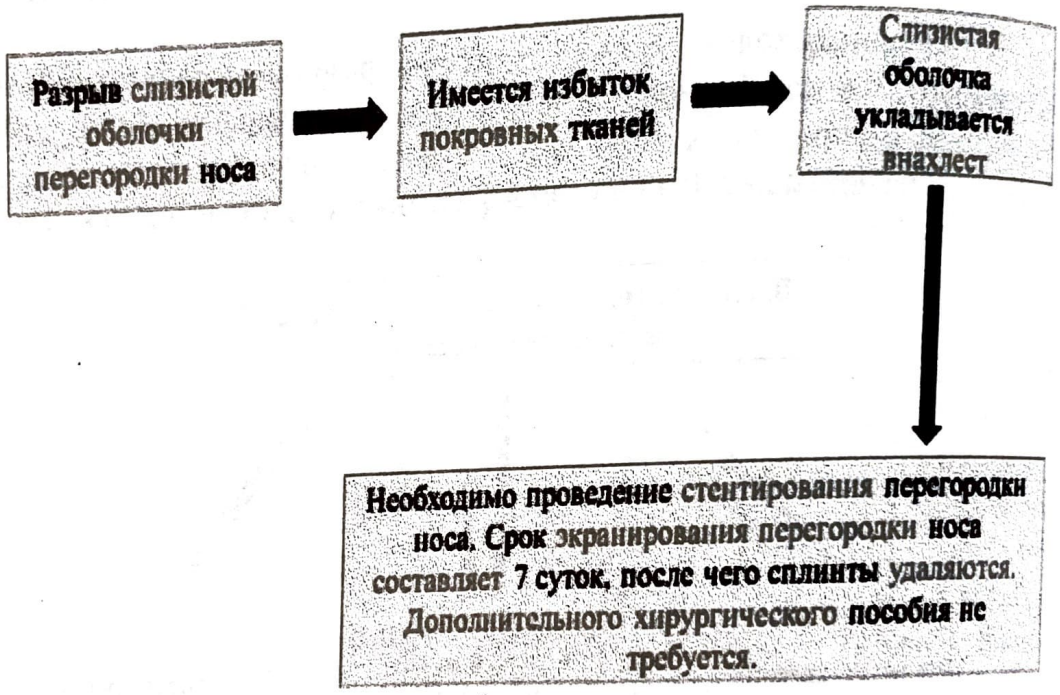

Рисунок 2. Алгоритм лечения интраоперационных разрывов покровных тканей перегородки носа, при которых имеет место избыток слизистой оболочки перегородки носа.

Алгоритм лечения интраоперационных разрывов покровных тканей перегородки носа, при которых края разрыва слизистой оболочки сопоставляются между собой без дефицита.

В случае разрыва слизистой оболочки перегородки носа длиной до 0,4 см с бездефицитным сопоставлением краев не требуется дополнительное хирургическое пособие, связанное с фиксацией сближенных лоскутов мукоперихондрия. Заживление происходит первичным натяжением (без рубцового замещения). Перегородка носа стентируется на 7 дней, после чего сплинты удаляются (Рисунок 3).

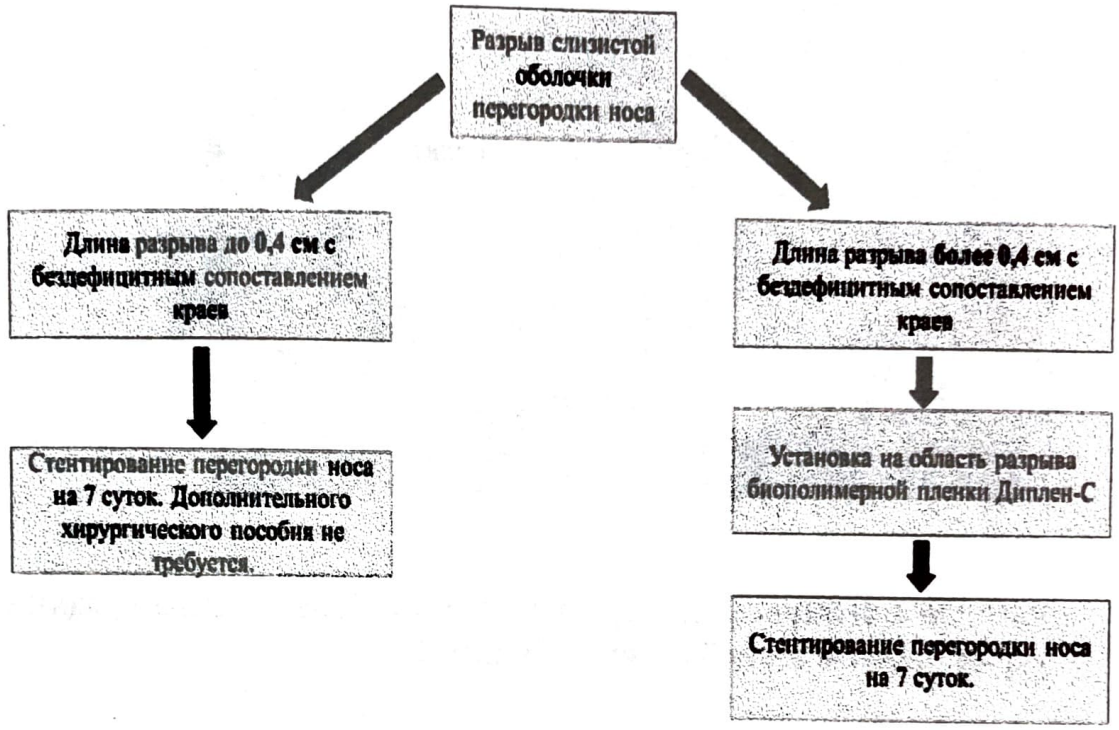

Рисунок 3. Алгоритм лечения интраоперационных разрывов покровных тканей перегородки носа, при которых края разрыва слизистой оболочки сопоставляются между собой без дефицита.

При наличии разрыва слизистой оболочки более 0,4 см с бездефицитным сопоставлением краев мы предлагаем следующий алгоритм лечения (Рисунок 3). На область разрыва слизистой оболочки необходимо укладывать биополимерную пленку для направленной регенерации Диплен-С, которая обладает высокой адгезией, односторонне пропускает воздух и жидкость, а в ее состав входит Солкосерил, стимулирующий тканевую регенерацию. После чего проводится септальное стентирование и тампонада полости носа секционными силиконовыми гидротампонами в течение 24 часов после операции. Сплинты удаляются на 7-е сутки после операции. Комплексный анализ результатов такой лечебной тактики доказывает высокую эффективность применения биополимерной пленки Диплен-С, которая препятствует

формированию стойкого дефекта покровных тканей перегородки носа (Рисунок 4). В свою очередь применение данной биопленки неэффективно у больных с «дефицитными» разрывами слизистой оболочки перегородки носа.

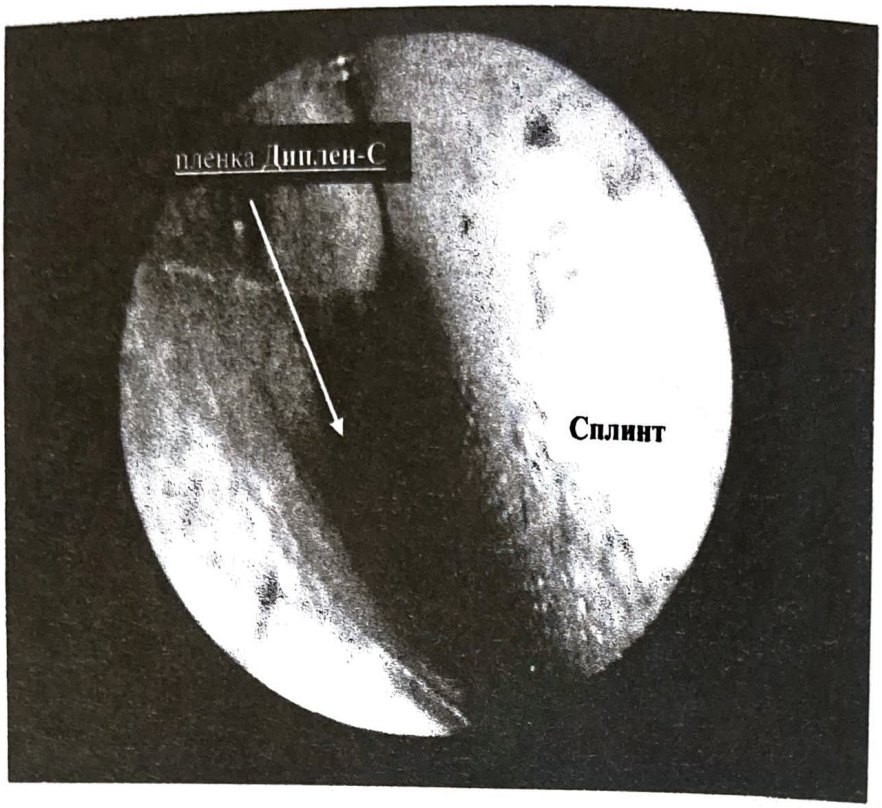

Рисунок 4. Ятрогенный разрыв слизистой оболочки перегородки носа укрыт биополимерной пленкой Диплен-С.

Алгоритм лечения интраоперационных разрывов покровных тканей перегородки носа, при сопоставлении которых отмечается расхождение краев слизистой оболочки

Разрывы слизистой оболочки перегородки носа, характеризующиеся наличием поверхностного дефекта, который образуется вследствие дефицита мукоперихондрия, в 100% случаев заживают вторичным натяжением с хондрорезорбцией подлежащего хряща. В связи с этим, необходимо проводить одномоментную пластику ятрогенного дефекта слизистой оболочки перегородки носа перемещенными мукоперихондриальными/мукопериостальными лоскутами.

Для определения размера и пространственного расположения мукоперихондрия/мукопериоста полости носа, который может быть использован хирургом в формировании перемещенных лоскутов для полноценного пластического закрытия интраоперационных дефектов

перегородки носа, нами изучен архивный электронный материал КТ носа и околоносовых пазух пациентов. В результате векторного анализа мы получили сложную фигуру, представленную 11 сторонами и углами, расположенными в одной плоскости (Рисунок № 5). Данная геометрическая фигура отражает распространение мукоперихондрия/мукопериоста левой половины носа. Ее зеркальное отражение - расположение мукоперихондрия/мукопериоста правой половины носа. Длина сторон многоугольника равна: |NO|=14 мм, |OP|=19 мм, |PE|=26 мм, |EF|=17 мм, |FG|=17 мм, |GH|=28 мм, |HM|=42 мм, |ML|=17 мм, |LK|=18 мм, |KJ|=21 мм, |JN|=19 мм. Внутренние углы полученной фигуры имеют следующие значения: /_N=243°, /_O=97°, /_P=155°, /_E=122°, /_F=180°, /_G=130°, /_H=143°, /_M=99°, /_L=186°, /_K=126°, /_J=137°.

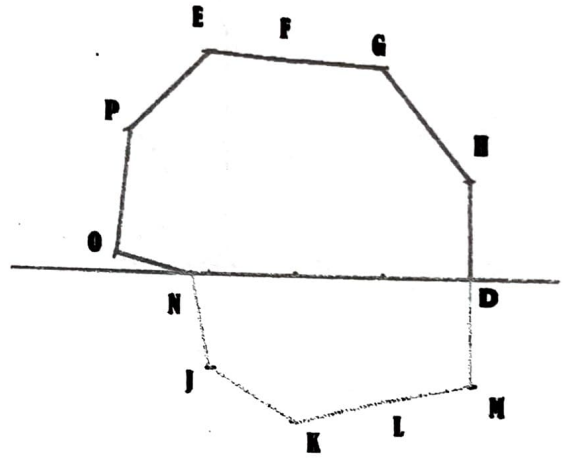

Рисунок 5. Расположение слизистой оболочки левой половины полости носа, которая может быть использована в формировании педикулярных лоскутов при пластическом закрытии ятрогенных дефектов перегородки носа.

Линия ND делит многоугольник на две неравнозначные части: NOPEFGHD – соответствует площади поверхности перегородки носа, NJKLMD – соответствует площади дна и латеральной стенки полости носа. Как показал наш анализ, площади двух неправильных многоугольников равны $S_{NOPEFGHD}$= 2564,08 мм² и S_{NJKLMD} = 1257,82 мм². Как видно, их соотношение равно 2,04:1. Полученная нами одноплоскостная модель мукоперихондрия/мукопериоста, имеющая общую площадь 38,23 см² ($p<0,05$), может служить шаблоном для моделирования операции по пластическому закрытию поверхностных дефектов перегородки носа.

Методика пластического закрытия интраоперационных дефектов слизистой оболочки перегородки носа

Опираясь на анатомические особенности строения перегородки носа, мы разработали оригинальный способ фиксации перемещенных мукоперихондриальных/мукопериостальных лоскутов при пластическом закрытии ятрогенных дефектов слизистой оболочки. При этом прототипом явился способ хирургического восстановления разрывов/разрезов апоневроза. Разработанную оригинальную хирургическую методику мы подразделяем на три основных этапа (Рисунок 6):

1 этап. *2 этап* *3 этап*

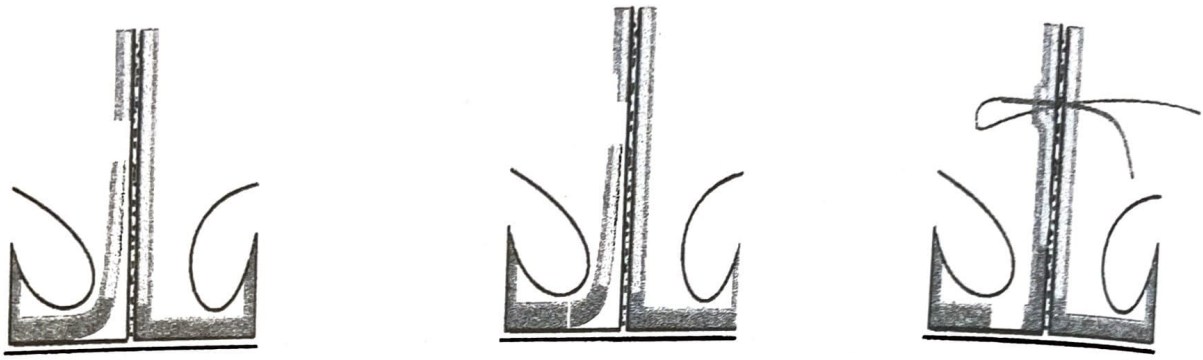

Рисунок 6. Этапы пластического закрытия интраоперационных дефектов слизистой оболочки перегородки носа

I этап – после хирургической коррекции костно-хрящевого остова перегородки носа мы отсепаровываем мукопериост со дна полости носа на стороне разрыва.

II этап – затем производим продольный разрез мукопериоста на дне полости носа, чем достигается мобильность лоскута. При помощи острой кюретки мы деэпителизуем по всей длине верхний край разрыва на 1мм.

III этап – формирование «обратного» П-образного шва. Транссептальный вкол иглы мы делаем с интактной стороны перегородки носа на уровне деэпителизированного участка слизистой оболочки и проводим нить на сторону разрыва; далее со стороны надхрящницы П-образно прошиваем мобилизованный лоскут, отступя 0,5 мм от края дефекта; далее проводим иглу с нитью транссептально через деэпителизированную зону дистальнее первого вкола; подтягивая свободные концы хирургической нити мы достигаем сопоставление краев разрыва слизистой оболочки перегородки носа «внахлест»; узел П-

образного шва завязываем без натяжения на интактной стороне перегородки носа. Срок фиксации лоскутов слизистой оболочки перегородки носа составлял 7 суток, после чего мы снимаем шов.

Результаты комплексного исследования показали, что разработанный нами оригинальный способ фиксации перемещенных лоскутов мукоперихондрия/мукопериоста, в основе которого лежит особенность сопоставления сшиваемых тканей перегородки носа и наложения П-образного шва, доказал свою клиническую эффективность при пластическом закрытии поверхностных дефектов перегородки носа. Нами было доказано, что в отличие от стыкового сопоставления мукоперихондриальных лоскутов и фиксации их узловыми швами, оригинальный метод позволяет достигнуть качественного заживления покрова носовой перегородки без формирования плоскостных дефектов, рубцовой деградации опорных тканей и слизистой оболочки (Рисунок 7).

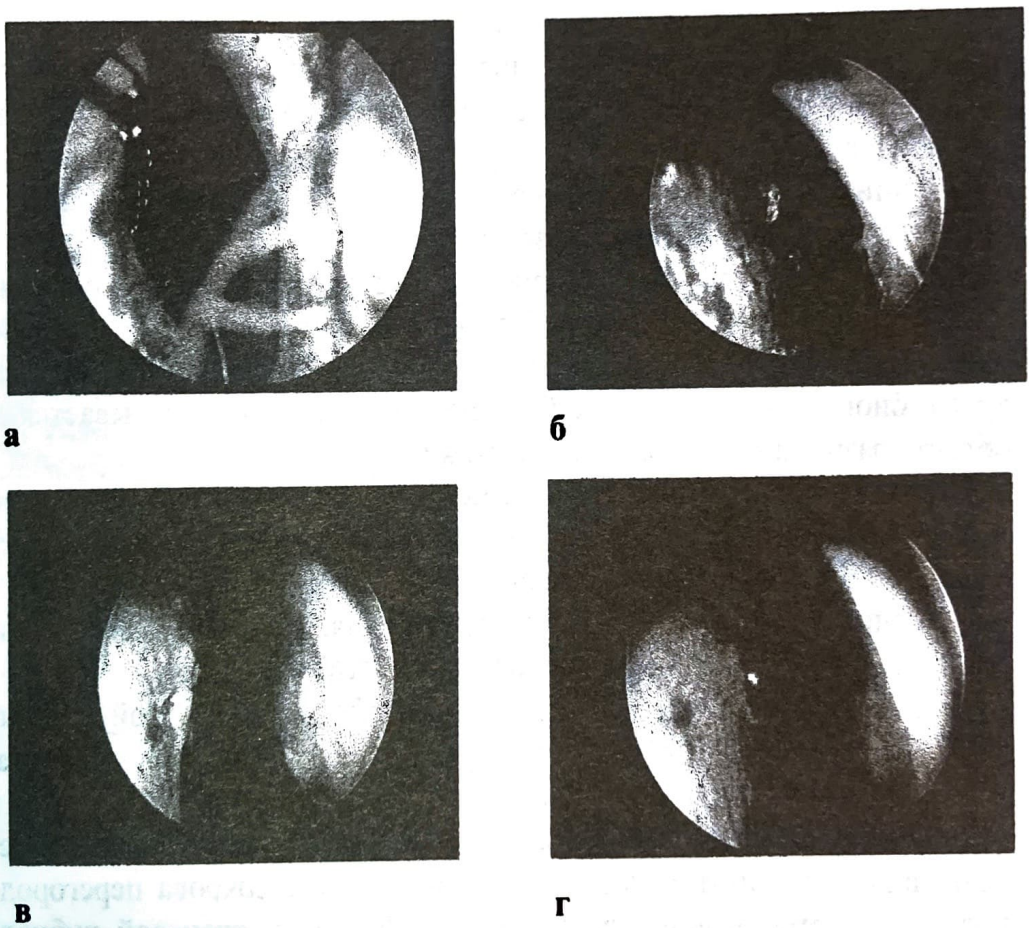

Рисунок 7. Динамика заживления интраоперационного дефекта слизистой оболочки перегородки носа: а. – интраоперационная пластика дефекта слизистой оболочки «обратным» П-образным швом, б. – 7 день лечения, в. – 10 сутки после операции, г. – 14 дней после операции.

Таким образом, типовая характеристика интраоперационных дефектов слизистой оболочки перегородки носа позволяет определить дальнейшую операционную тактику при ятрогенных разрывах слизистой оболочки перегородки носа. Оригинальный способ фиксации перемещенных мукоперихондриальных/мукопериостальных лоскутов показал свою высокую эффективность. Использование данной методики позволяет избежать двух видов нежелательного исхода хирургического лечения деформации перегородки носа, сопровождающихся интраоперационным разрывам слизистой оболочки: вторичной девиация перегородки носа и септальной перфорации.

Заключение

Накопленный и проанализированный нами опыт интраоперационной пластики хирургических дефектов перегородки носа позволяет сделать следующие выводы и сформулировать практические рекомендации:

1. В случаях, если края интраоперационного разрыва слизистой оболочки перегородки носа укладываются внахлест независимо от длины разрыва, а также если длина разрыва не превышает 0,4 см с бездефицитным сопоставлением краев, нет необходимости пластического закрытия этих разрывов.
2. Когда длина интраоперационного разрыва слизистой оболочки перегородки носа превышает 0,4 см с бездефицитным сопоставлением краев, необходимо использовать паллиативный способ фиксации его краев биополимерной пленкой Диплен-С, которая укладывается на область разрыва во время септопластики.
3. Интраоперационные разрывы слизистой оболочки перегородки носа, характеризующиеся дефицитом мукоперихондрия/мукопериоста, требуют одномоментного пластического закрытия, поскольку их заживление идет посредством рубцевания, которое значительно снижает функциональную активность слизистой оболочки.
4. При пластическом закрытии ятрогенных дефектов слизистой оболочки перегородки носа, необходимо перемещенные лоскуты укладывать таким образом, чтобы его края располагались внахлест. При этом их фиксация проводится «обратным» П-образным швом. Такой способ позволяет достигнуть качественного заживления покрова перегородки носа без формирования плоскостных дефектов и тканевой рубцовой деградации

Список литературы

1. Крюков А.И., Царапкин Г.Ю., Аржиев Х.Ш., Поляева М.Ю. Хирургическая тактика при интраоперационных разрывах слизистой оболочки перегородки носа (часть I) // Вест. оториноларингол. - 2012.-N 5. - С.38-42.
2. Крюков А.И., Царапкин Г.Ю., Аржиев Х.Ш., Поляева М.Ю., Секерина А.О. Хирургическая тактика при интраоперационных разрывах слизистой оболочки перегородки носа (часть II) // Вест. оториноларингол. - 2012.- N 6. - С.114-116.
3. Юнина А.И. «Травмы органов шеи и их осложнения», М., «Медицина» - 1972 – с 207
4. Пискунов Г.З., Пискунов С.З. Клиническая ринология. – М.: Миклош, 2002. – 390 с.
5. Погосов В.С., Атлас оперативной оториноларингологии – М.: Медицина, 1983. – 416 с.
6. Крюков А.И., Царапкин Г.Ю., Туровский А.Б. Оригинальный способ определения формы и фиксации септальных стентов // Вест. оториноларингол. – 2008. - №3. – С. 42 – 45.
7. Крюков А.И., Царапкин Г.Ю., Артемьев М.Е., Горовая Е.В., Лаврова А.С., Поляева М.Ю. Малотравматичный гемостаз при интраназальных хирургических вмешательствах // Лечебное дело - 2010.- № 1. - С. 53-58.
8. Friedman M., Ibrahim H., Ramakrishman V., Inferior turbinate flap for repair of nasal septal perforation // Laringoscope. – 2003. – Vol. 113. – N8. – P. 1425 – 1428.
9. Kridel R.W.H. Considerations in the etiology, treatment, and repair of septal perforations // Facial, Plast. Surg. North. Am. – 2004. – Vol. 12. – N4. – P. 435 – 450.