PDF-XChange Viewer
Click to buy NOW!
www.docu-track.com

ПРАВИТЕЛЬСТВО МОСКВЫ
ДЕПАРТАМЕНТ ЗДРАВООХРАНЕНИЯ ГОРОДА МОСКВЫ

СОГЛАСОВАНО

Главный внештатный
специалист оториноларинголог
Департамента здравоохранения
города Москвы

_____ **Крюков А.И.**
«__» _____2018 года

РЕКОМЕНДОВАНО

Экспертным советом по науке
Департамента здравоохранения
города Москвы №

«__» _____ 2018 года

ЭКССУДАТИВНЫЙ СРЕДНИЙ ОТИТ В ДЕТСКОМ ВОЗРАСТЕ

Методические рекомендации №

Москва 2018

PDF-XChange Viewer
Click to buy NOW!
www.docu-track.com

ПРАВИТЕЛЬСТВО МОСКВЫ

Департамент здравоохранения города Москвы

ЭКССУДАТИВНЫЙ СРЕДНИЙ ОТИТ В ДЕТСКОМ ВОЗРАСТЕ

Методические рекомендации

Москва 2019

PDF-XChange Viewer
Click to buy NOW!
www.docu-track.com

ПРАВИТЕЛЬСТВО МОСКВЫ
ДЕПАРТАМЕНТ ЗДРАВООХРАНЕНИЯ ГОРОДА МОСКВЫ

СОГЛАСОВАНО

Главный внештатный специалист оториноларинголог Департамента здравоохранения города Москвы

Крюков А.И.
_____
«___» _____2018 года

РЕКОМЕНДОВАНО

Экспертным советом по науке Департамента здравоохранения города Москвы № 14

«14» 06 2018 года

ЭКССУДАТИВНЫЙ СРЕДНИЙ ОТИТ В ДЕТСКОМ ВОЗРАСТЕ

Методические рекомендации № 106

Москва 2018

PDF-XChange Viewer
Click to buy NOW!
www.docu-track.com

Организация-разработчик: Государственное бюджетное учреждение здравоохранения «Научно-исследовательский клинический институт оториноларингологии им. Л.И. Свержевского» Департамента здравоохранения города Москвы

Составители: Заслуженный деятель науки РФ, д.м.н., проф. А.И. Крюков; д.м.н., проф. Н.Л. Кунельская; д.м.н. А.Ю. Ивойлов; д.м.н. Е.В. Гаров; д.м.н., проф. Е.В. Носуля; к.м.н. А.Г. Кисина; к.м.н. П.А. Сударев; к.м.н. А.И. Мачулин; к.м.н. В.В. Яновский; к.м.н. В.Р. Пакина; к.м.н. И.И. Архангельская; к.м.н. Ю.В. Лучшева; к.м.н. В.В. Мищенко, З.Н. Морозова; А.С. Мепаришвили; Е.В. Горовая; М.В. Фирсова

Рецензенты: д.м.н., профессор, заместитель директора по детству, руководитель научно-клинического отдела детской ЛОР патологии ФГБУ "Научно-клинический Центр оториноларингологии" ФМБА России, Заслуженный врач РФ, ЧР, Заслуженный деятель науки РФ Юнусов А.С.
д.м.н., профессор, руководитель оториноларингологической службы ГБУЗ "Морозовская ДГКБ ДЗМ" Солдатский Ю.Л.

Экссудативный средний отит в детском возрасте/ Методические рекомендации. - Под редакцией А.И. Крюкова. - Москва. - 2018. - 21с.

Предназначение: В методических рекомендациях представлены эпидемиология, этиология, патогенез, классификация, клиника экссудативного среднего отита в детском возрасте, а также современные подходы к диагностике и лечению данной патологии у детей, как в амбулаторных, так и стационарных условиях. Представлена разработанная авторами тактика врачей в зависимости от стадии заболевания. Методические рекомендации предназначены для врачей оториноларингологов, сурдологов и врачей педиатров.

Данный документ является собственностью Департамента здравоохранения города Москвы и не подлежит тиражированию и распространению без соответствующего разрешения.

© Коллектив авторов, 2018

PDF-XChange Viewer
Click to buy NOW!
www.docu-track.com

СОДЕРЖАНИЕ

ОПРЕДЕЛЕНИЯ.....4

ОБОЗНАЧЕНИЯ И СОКРАЩЕНИЯ.....5

ВВЕДЕНИЕ.....6

ЭПИДЕМИОЛОГИЯ, ЭТИОЛОГИЯ ЭКССУДАТИВНОГО СРЕДНЕГО ОТИТА В ДЕТСКОМ ВОЗРАСТЕ.....7

ПАТОГЕНЕЗ, КЛАССИФИКАЦИЯ ЭКССУДАТИВНОГО СРЕДНЕГО ОТИТА.....10

КЛИНИЧЕСКАЯ КАРТИНА, ДИАГНОСТИКА ЭКССУДАТИВНОГО СРЕДНЕГО ОТИТА У ДЕТЕЙ.....12

ЛЕЧЕНИЕ ЭКССУДАТИВНОГО СРЕДНЕГО ОТИТА В ДЕТСКОМ ВОЗРАСТЕ.....15

ПОСЛЕОПЕРАЦИОННОЕ ВЕДЕНИЕ ДЕТЕЙ С ЭКССУДАТИВНЫМ СРЕДНИМ ОТИТОМ.....18

ЗАКЛЮЧЕНИЕ.....19

СПИСОК ИСПОЛЬЗОВАННЫХ ИСТОЧНИКОВ.....20

PDF-XChange Viewer
Click to buy NOW!
www.docu-track.com

ОПРЕДЕЛЕНИЯ

В настоящем документе применяются следующие термины с соответствующими определениями:

Экссудативный средний отит (ЭСО) – негнойный средний отит, характеризующийся присутствием экссудата в полостях среднего уха, медленно нарастающей тугоухостью (звукопроводящего или смешанного типа), отсутствием болевого синдрома и дефекта барабанной перепонки. Гистологически процесс характеризуется перерождением цилиндрического эпителия в секреторный с качественно-количественным увеличением бокаловидных клеток.

Код по МКБ-10:

H65 Негнойный средний отит.

H65.0 Острый средний серозный отит.

H65.1 Другие острые негнойные средние отиты.

H65.2 Хронический серозный средний отит.

H65.3 Хронический слизистый средний отит.

H65.4 Другие хронические негнойные средние отиты.

H65.9 Негнойный средний отит неуточнённый.

H66.9 Средний отит неуточнённый.

H67 Средний отит при болезнях, классифицированных в других рубриках.

H67.0 Средний отит при бактериальных болезнях, классифицированных в других рубриках.

H67.1 Средний отит при вирусных болезнях, классифицированных в других рубриках.

H67.8 Средний отит при других болезнях, классифицированных в других рубриках.

ОБОЗНАЧЕНИЯ И СОКРАЩЕНИЯ

МКБ - Международная классификация болезней
ЭСО - экссудативный средний отит
СТ - слуховая труба
КТ - компьютерная томография
ВДП - верхние дыхательные пути

PDF-XChange Viewer
Click to buy NOW!
www.docu-track.com
PDF-XChange Viewer
Click to buy NOW!
www.docu-track.com

ВЕДЕНИЕ

В 1807–1823 гг. профессор хирургии Петербургской медико-хирургической академии И.В. Буш в первом на русском языке 3-томном «Руководстве к преподаванию хирургии» (4-е издание) описал клинические симптомы и лечение «запора» евстахиевых труб, сопровождаемого катаром среднего уха», т.е. ЭСО. По И.В.Бушу, данное состояние может быть «совершенным и соединенным с полной глухотою и несовершенным, откуда происходит тяжелый слух». Наиболее частой причиной его возникновения бывает «тонкая вода в барабанной полост и прекращение тогда движения косточек и барабанной перепонки. Лечение состоит в продуваниях, впрыскиваниях через катетер вяжущих растворов, магнетизме, электризации и гальванизме. В упорных случаях применяются просверление сосцевидного отростка и искусственное прободение барабанной перепонки» [1], т.е. антромастоидотомия и парацентез.

ЭСО впервые выделил, как самостоятельное заболевание, A. Politzer в 1862г. [5]. Это заболевание претерпело за свою более чем 200-летнюю историю свыше 55 различных изменений наименований в зависимости от точки зрения авторов на преобладающее значение того или иного фактора в этиологии и патогенезе заболевания [13]. В литературе можно встретить такие синонимы термина ЭСО, как секреторный средний отит, негнойный средний отит, "клейкое ухо". В англоязычной литературе ЭСО обозначается как "otitis media with effusion", "glue ear" [16].

Проблема ЭСО сегодня остаётся одной из самых актуальных в детской оториноларингологии, в частности отиатрии, и занимает одно из ведущих мест в структуре причин возникновения тугоухости. Несмотря на длительное изучение данной патологии, на сегодняшний день не только не отмечается снижения числа пациентов с ЭСО, но, напротив, прослеживается тенденция к росту данного заболевания в детском возрасте, что во многом связано с необоснованно заниженными показаниями к оперативному лечению, бесконтрольным применением антибиотиков, а также внедрением в работу амбулаторного звена практического здравоохранения объективных методов диагностики. Нарушение слуха может, в свою очередь, отразиться на поведении ребенка, его речи и процессе обучения в школе, а также привести к социальной дезадаптации.

PDF-XChange Viewer Click to buy NOW! www.docu-track.com

ЭПИДЕМИОЛОГИЯ, ЭТИОЛОГИЯ ЭКССУДАТИВНОГО СРЕДНЕГО ОТИТА В ДЕТСКОМ ВОЗРАСТЕ

Принято считать, что ЭСО чаще встречается у детей [2]. Это обусловлено анатомо-физиологическими особенностями развития ребенка в зависимости от возрастного периода.

Во-первых, анатомические особенности строения уха у детей предрасполагают к развитию данного заболевания:

- слуховая труба (СТ) короче, шире и расположена более горизонтально, чем у взрослых;
- в среднем ухе новорожденных и грудных детей вместо гладкой, тонкой слизистой оболочки и воздуха имеется особая миксоидная ткань, являющаяся благоприятной средой для развития микроорганизмов [2].

Во-вторых, более низкая сопротивляемость организма в детском возрасте способствует частому возникновению у них общих инфекционных заболеваний, в частности острых респираторных вирусных инфекций, которые могут осложняться ЭСО [2].

В-третьих, часто у детей имеет место гипертрофия глоточной миндалины, которая способствует возникновению и затяжному течению ЭСО[10].

Распространенность ЭСО зависит от возраста и, по данным различных авторов, составляет: у детей 1-го года жизни – до 35% [17,28]; 3–5 лет – 10–30% [3,21,29]; 6–7 лет – 3–10% [19]; 9–10 лет – 1–3% [23,25,29]. В России при массовых осмотрах детей в детских учреждениях ЭСО обнаруживают в 30,2% случаев, при этом ЭСО является наиболее частой причиной снижения слуха у детей в возрасте от 2 до 7 лет [9]. В детском возрасте этот процесс чаще бывает двусторонним (86%), а у взрослых – односторонним (70%) [7]. По данным некоторых авторов, заболеванию больше подвержены мальчики [11].

В структуре заболеваемости детей с госпитальной патологией уха, по результатам мониторинга детских стационаров города Москвы, отмечается рост показателя заболеваемости ЭСО на 7,8% (2011г.- 5,4%, 2017г. - 13,2%).

ЭСО – полиэтиологичное заболевание. Среди причин возникновения ЭСО выделяют инфекционные, биологические, физические и химические факторы. К первой группе относят острые респираторные вирусные инфекции, а также бактериальные и грибковые инфекции. Среди физических факторов превалирует изменение барометрического давления, среди химических – гастроэзофагеальный рефлюкс, среди биологических – гиперплазия глоточной, трубных и небных миндалин, деформация перегородки носа и опухоли носоглотки. При сочетании данных факторов развитие ЭСО наиболее вероятно.

Помимо этого, в этиологии ЭСО имеют значение многие общие и местные факторы:

— острые и хронические воспалительные и не воспалительные заболевания носа, околоносовых пазух и носоглотки с распространением воспаления на слизистую оболочку СТ;
— системная вазомоторная дисфункция слизистой оболочки верхних дыхательных путей (ВДП) нейровегетативного и аллергического характера;
— дисфункция мышц, открывающих СТ;
— локальный и системный иммунодефицит с нарушением мукоцилиарного, секреторного и фагоцитарного компонентов защитной функции слизистой оболочки СТ;
— механическое нарушение проходимости СТ за счет аденоидных вегетаций, гиперплазии трубных миндалин, доброкачественных и злокачественных новообразований носоглотки или рубцовых изменений различной природы. В детском возрасте первые два фактора встречаются значительно чаще;
— патология наружного и среднего уха, неправильное применение антибиотиков и недостаточно активная тактика отиатра при лечении острого среднего отита. Известно, что антибиотики способствуют гибели бактериальной флоры, вследствие чего процесс в среднем ухе может протекать по типу асептического воспаления. Описаны редкие случаи ЭСО вследствие упорного микотического наружного отита с явлениями мирингита;
— анатомо-физиологические особенности развития СТ в детском возрасте.

Предрасполагающими факторами к развитию ЭСО могут являться недоношенность и низкая масса тела ребенка при рождении, искусственное вскармливание, посещение детского учреждения, рецидивирующие инфекции ВДП, низкое социально-экономическое положение семьи и др. [12]. К предрасполагающим факторам ЭСО принято также относить пассивное курение, наличие у ребенка гастроэзофагеального рефлюкса, генетическую предрасположенность [12].

Таким образом, в большинстве случаев пусковым механизмом в развитии ЭСО является дисфункция СТ, развивающаяся на фоне перечисленных состояний. Доказательством этого может служить опыт с введением ботулинового токсина в мышцы мягкого неба с последующим параличом трубной мускулатуры, обструкцией СТ и развитием ЭСО [27].

До 1958 г. считалось, что выпот при ЭСО стерилен, и этот факт был положен в основу теории о транссудации. В конце 1950-х гг. проведено ряд исследований на предмет выявления бактерий в экссудате барабанной полости у больных ЭСО. В 40–60% случаев выявлены микроорганизмы Haemophilus influenzae, Streptococcus pneumoniae и Moraxella catarrhalis. Многие авторы считают, что эти возбудители, а также вирусы провоцируют развитие ЭСО у детей. При этом вирусы могут исчезать из экссудата уже на 4-й день [20]. Возможно, этим объясняются неудачные попытки выделить вирус из отделяемого барабанной полости. Действуя цитопатогенно, вирусы снижают мукоцилиарный транспорт, вызывают эпителиальную десквамацию, нарушая эвакуацию слизи. Чаще всего из отделяемого

барабанной полости высевают вирусы гриппа (А, В и С), парагриппа (типы 1–3, 4А и 4В), РС-вирус (типы А и В), аденовирусы (47 серотипов), риновирусы (более 100 серотипов), обладающие наибольшей тропностью к слизистой оболочке ВДП [24,26]. Доказательством инфекционного начала ЭСО может быть наличие в содержимом барабанной полости нейтрофильных лейкоцитов и простагландинов. Интересно, что в патогенезе персистенции экссудата в барабанной полости важен антиген гемофильной палочки в виде мембранного протеина Р6. Здоровые дети обладают хорошим иммунным ответом к Р6. В то же время установлено, что у детей, страдающих ЭСО, ответ к Р6 значительно снижен. Существует мнение, что гемофильная палочка индуцирует запуск патологических иммунных реакций, при этом сам микроб также может исчезать [22]. Этот факт объясняет наличие стерильных секретов при ЭСО. Отдельные авторы в экссудате у пациентов с ЭСО в 100% случаев верифицировали грибковую флору [20].

ПАТОГЕНЕЗ, КЛАССИФИКАЦИЯ ЭКССУДАТИВНОГО СРЕДНЕГО ОТИТА

Наиболее распространенными теориями развития ЭСО являются: "hydrops ex vacuo", "воспалительная" и "секреторная".

Согласно *теории "hydrops ex vacuo",* предложенной A. Politzer в 1878 г., основой заболевания является развитие отрицательного давления (даже до – 40 мм водного столба) в полостях среднего уха, которое вызывает повышение проницаемости стенки сосудов. Изменение условий вентиляции барабанной полости, вследствие наружной или внутренней обструкции СТ, приводит к снижению интратимпанального давления, что, нередко, ведет к транссудации сыворотки через стенку капилляров слизистой оболочки. При исследовании функции газобмена в полостях среднего уха между самими полостями и сосудами слизистой оболочки выявлено, что повышение общего давления в полостях среднего уха происходит за счет диффузии CO2 из сосудов, а снижение – за счет диффузии O2 из полостей. При развитии отрицательного давления в полостях среднего уха происходит ретракция барабанной перепонки, образование транссудата и угнетение мукоцилиарного транспорта.

"Воспалительная" теория формирования ЭСО объясняет образование экссудата в барабанной полости воспалительными изменениями слизистой оболочки. Сторонники этой теории полагают, что ЭСО является следствием развития воспалительных изменений в слизистой оболочке дыхательного тракта бактериальной или вирусной этиологии. Инфекция из полости носа, носоглотки распространяется на СТ и ,затем - на мукопериост барабанной полости. Возникает воспалительная реакция, сопровождающаяся отеком, нарушением проницаемости капилляров и образованием экссудата. В экссудате обнаруживаются нейтрофилы и простагландины, что подтверждает

PDF-XChange Viewer Click to buy NOW! www.docu-track.com
PDF-XChange Viewer Click to buy NOW! www.docu-track.com

его воспалительный характер. Возникновение воспаления в СТ влечет за собой сужение её просвета и образование "вакуума" - то есть, возникает так называемый "порочный круг". Учитывая это, миринготомия при ЭСО является оправданной, так как в таком случае "порочный круг" разрывается.

"Секреторная" теория основана на признанной ведущим звеном патогенеза заболевания гиперплазии бокаловидных клеток и слизистых желез, выявляемой при ЭСО.

Фактически указанные теории возникновения ЭСО могут рассматриваться как звенья единого процесса, отражающего различные стадии течения хронического воспаления [4].

Несмотря на то, что ЭСО иногда возникает как первично хроническое заболевание (чаще у взрослых пациентов), в настоящее время в детском возрасте принято выделять острый (до 3 нед.), подострый (3–8 нед.) и хронический (более 8 нед.) ЭСО [25]. Острый ЭСО в детском возрасте чаще встречается на фоне вирусных или бактериальных инфекций ВДП. Нередко после купирования катаральных явлений, вызвавших дисфункцию СТ за счет отека близлежащих к глоточному устью СТ тканей (например, лимфоидная ткань носоглотки), ЭСО разрешается самостоятельно через короткий временной период. Однако течение ЭСО может затянуться и перейти в подострую форму.

Патогенетически выделяют 4 стадии развития ЭСО [14]:

- **Катаральная стадия** длится до 1 месяца и характеризуется нарушением проходимости СТ. Давление в барабанной полости - отрицательное, может определяться транссудат, экссудат отсутствует. Для этой стадии характерны воспалительные изменения, начинающиеся в собственной пластинке слизистой оболочки в виде пролиферации и расширения капилляров, инфильтрации лимфоцитов.

- **Секреторная стадия** длится от 1 до 12 месяцев. В барабанной полости определяется серозный экссудат. На этом этапе эпителий подвергается гиперплазии и дифференциации в псевдомногослойный цилиндрический мерцательный эпителий, увеличивается число бокаловидных клеток и образуются слизистые железы из недифференцированных эпителиальных клеток.

- **Мукозная стадия** по продолжительности занимает от 12 до 24 месяцев. СТ - непроходима, в барабанной полости присутствует вязкий мукозный экссудат, который фиксирует слуховые косточки и блокирует окна лабиринта. Число бокаловидных клеток и слизистых желез резко возрастает, в условиях продолжающегося воспаления слизистая оболочка становится резко утолщенной и полиповидной.

- **Фиброзная стадия** развивается при продолжительности ЭСО более 24 месяцев. На этой стадии в слизистой оболочке барабанной полости преобладают дегенеративные процессы, происходит ее фиброзная трансформация с вовлечением в процесс слуховых косточек, полностью прекращается продукция слизи.

PDF-XChange Viewer
Click to buy NOW!
www.docu-track.com

КЛИНИЧЕСКАЯ КАРТИНА, ДИАГНОСТИКА ЭКССУДАТИВНОГО СРЕДНЕГО ОТИТА У ДЕТЕЙ

Клинические симптомы ЭСО в детском возрасте весьма мало выражены. Малосимптомное течение ЭСО приводит к запаздыванию точной постановки диагноза, особенно у детей раннего возраста. По существу, единственным симптомом у детей 2 - 5-летнего возраста становится снижение остроты слуха, которое, как правило, впервые замечают близкие, так как пациенты этого возраста обычно на тугоухость не жалуются, особенно при одностороннем процессе. ЭСО часто становится случайной находкой. Родители часто объясняют необычное поведение ребенка индивидуальными чертами характера, невнимательностью, непослушанием, слабым развитием, в то время как в действительности у него нарушен акустический контакт с окружающим миром. У школьников младших классов снижение слуха может проявляться неправильными ответами на уроках.

Ранняя диагностика ЭСО возможна у детей старше 5 - 6 лет. Диагностика ЭСО основывается на данных: анамнеза, жалоб больного или его родителей; отомикроскопии (отоэндоскопии), эндоскопии полости носа и носоглотки; аудиологического исследования, включающего камертональные пробы, акустическую импедансометрию, тональную пороговую аудиометрию (при возможности проведения). В ряде случаев проводится рентгенологическое исследование: компьютерная томография (КТ) височных костей. Помимо этого, данный контингент больных нуждается в консультации сурдолога, иммунолога-аллерголога, инфекциониста-вирусолога, гастроэнтеролога и т.д.

Изучение анамнеза направлено в первую очередь на выяснение основной причины заболевания. Очень важны анамнестические сведения о перенесенных респираторно-вирусных инфекциях, острых заболеваниях уха, их течении и особенностях лечения. Особое внимание обращают на жалобы, имеющие отношение к состоянию дыхательного тракта. Тщательно собирают аллергологический анамнез.

Пациенты или их родители предъявляют *жалобы* на снижение слуха, заложенность уха, аутофонию, ушной шум, ощущение переливания жидкости в ухе, возможна флюктуация слуха при перемене положения головы. Болевые ощущения отмечаются редко, они обычно кратковременные. Помимо этого, в большинстве случаев, дети или их родители предъявляют жалобы на частые респираторно-вирусные заболевания, постоянное или периодическое (только во время сна) затруднение носового дыхания, дыхание через рот, храп, отделяемое из носа, нарушение общего состояния ребенка.

При *отомикроскопии (отоэндоскопии)* цвет барабанной перепонки вариабелен - от белесоватого, розового до цианотичного на фоне повышенной васкуляризации. Можно обнаружить пузырьки воздуха или

уровень экссудата за барабанной перепонкой. Она, как правило, втянута, световой конус деформирован, короткий отросток молоточка резко выступает в просвет наружного слухового прохода. Подвижность барабанной перепонки при ЭСО, определяемая с помощью пневматической воронки Зигле, резко ограничена. Возможно наличие ретракционных карманов. Физикальные данные варьируют в зависимости от стадии процесса.

При **катаральной** стадии ЭСО выявляется втяжение и ограничение подвижности барабанной перепонки, изменение её цвета (от мутного до розового), укорочение светового конуса. При **секреторной** стадии ЭСО наблюдается утолщение барабанной перепонки, изменение её цвета (до синюшного), втяжение в верхних и выбухание в задних отделах. При отомикроскопии виден уровень экссудата в барабанной полости либо пузырьки воздуха после продувания СТ. Для **мукозной** стадии ЭСО характерно резкое втяжение барабанной перепонки в ненатянутой части, её полная неподвижность, утолщение, цианоз и выбухание в нижних квадрантах. Экссудат в барабанной полости визуально не определяется в связи с утолщением барабанной перепонки. При **фиброзной** стадии барабанная перепонка истончена, атрофична, бледного цвета, неподвижна, характерным является образование рубцов, участков ателектаза, очагов мирингосклероза.

Эндоскопическое исследование полости носа и носоглотки проводят всем детям с ЭСО, особенно при рецидивах заболевания, с целью уточнения причин развития ЭСО и разработки адекватной тактики лечения. При этом, визуализируют: наличие, размер и характер роста аденоидных вегетаций, их воспаление и предлежание к устью СТ и тубарному валику (наличие блока устья СТ); состояние трубной миндалины (гипертрофия, предлежание, воспаление); состояние области устья СТ (особенности анатомии, функциональное состояние, наличие отёка слизистой оболочки, "гнойной дорожки" через устье СТ, патологический рефлюкс в устье СТ); наличие воспалительного процесса в полости носа и околоносовых пазухах, искривления носовой перегородки, гипертрофии носовых раковин, новообразований и т.д. У детей раннего возраста (до 3-4 лет) эндоскопическое исследование целесообразно проводить, используя гибкий фиброскоп.

Важное значение для диагностики ЭСО имеют результаты камертональных проб Ринне, результат которой отрицательный, и Федеричи, которая в зависимости от стадии ЭСО может быть также отрицательной либо неопределенной. При пробе Вебера звуки камертонов C_{512} и C_{1024} латерализуются в пораженное ухо.

Основной метод инструментального исследования для диагностики ЭСО является *акустическая импедансометрия*. При этом, согласно общепринятой классификации тимпанограмм по J. Jerger (1970), регистрируется тимпанограмма типа С, со смещением пика её в сторону отрицательного давления, при катаральной стадии или В - при всех

остальных стадиях ЭСО. У детей с сенсоневральной тугоухостью во всех случаях двустороннего ЭСО отсутствуют как ипси- так и контралатеральные акустические рефлексы стременной мышцы. При одностороннем ЭСО не диагностируется ипсилатеральный акустический рефлекс на стороне поражения и не регистрируется контралатеральный рефлекс со стороны стимуляции здорового уха.

При *тональной пороговой аудиометрии* у больных ЭСО определяется снижение слуха по кондуктивному (костно-воздушный интервал - до 20-40 дБ) или смешанному (костно-воздушный интервал - 15-25 дБ) типам. Характер кривой воздушного проведения на аудиограмме зависит от количества экссудата в барабанной полости, его вязкости и величины интратимпанального давления. У детей это исследование, в зависимости от индивидуальных психо-эмоциональных особенностей ребёнка, проводят, в среднем, в возрасте 5 лет и старше.

Рентгенологическое исследование височных костей при этом заболевании - мало информативно. *КТ височных костей* - высокоинформативный метод диагностики ЭСО у детей. Выполнение КТ височных костей в детском возрасте показано при рецидивирующих ЭСО и при III и IV стадиях ЭСО. Характерными КТ-признаками ЭСО у детей являются: блок СТ, втяжение барабанной перепонки, наличие жидкости в барабанной полости, антруме и клетках сосцевидного отростка в виде уровней или тотально выполняющей полости среднего уха. Возможности КТ позволяют провести дифференциальный диагноз между наличием выпота и адгезий в барабанной полости [8].

ЛЕЧЕНИЕ ЭКССУДАТИВНОГО СРЕДНЕГО ОТИТА В ДЕТСКОМ ВОЗРАСТЕ

Лечение детей с ЭСО не может быть унифицированным, поскольку необходимо учитывать стадию заболевания, особенности этиологии, общее состояние и возраст больного и т. д. В первую очередь необходимо устранить причины вызвавшие дисфункцию СТ. Затем восстановить слух и после этого разработать профилактические мероприятия, направленные на предотвращение стойких, необратимых изменений в ухе. В связи с этим в комплекс лечебных мероприятий входят корригирующие операции в полости носа, санирующие операции на околоносовых пазухах, анатомических структурах глотки, методы восстановления функции СТ. Используя столь большой объем лечебных мер, важно придерживаться принципа «шаг за шагом», начиная лечение с наиболее щадящих вариантов. Эффективно лишь хорошо продуманное комплексное лечение [15].

Лечение ЭСО в детском возрасте в зависимости от стадии заболевания, подразделяется на консервативное и хирургическое.

Первым этапом лечения ЭСО является санация ВДП и восстановление носового дыхания, что, несомненно, положительно влияет на функцию СТ. В

PDF-XChange Viewer
Click to buy NOW!
www.docu-track.com

детском возрасте чаще всего санация ВДП сводится к выполнению аденотомии, аденотонзиллотомии или аденотонзиллэктомии. Хирургические вмешательства у детей целесообразно проводить в условиях общей анестезии.

При катаральной стадии ЭСО проводится консервативное лечение воспалительной патологии ВДП и курс консервативной терапии, направленный на устранение дисфункции СТ, которая, как правило, включает: продувание СТ по Политцеру, анемизацию устьев СТ, кинезитерапию, применение современных интраназальных топических кортикостероидов, муколитическую и десенсибилизирующую терапии, лечение флюктуирующими токами, физиотерапию (эндауральный электрофорез с йодидом калия, ацетилцистеином), пневмомассаж барабанных перепонок. Катетеризация СТ проводится в основном у детей старшего школьного возраста. Курс лечения составляет 10-12 дней. Через 1 месяц после консервативного или хирургического лечения ЭСО проводится аудиологическое исследование. При сохранении тугоухости и тимпанограммы типа С повторяют курс консервативного лечения дисфункции СТ. В отделе ЛОР патологии детского возраста ГБУЗ "НИКИО им. Л.И. Свержевского" ДЗМ разработан и применяется алгоритм лечения детей с катаральной стадией ЭСО, который представлен на рисунке 1.

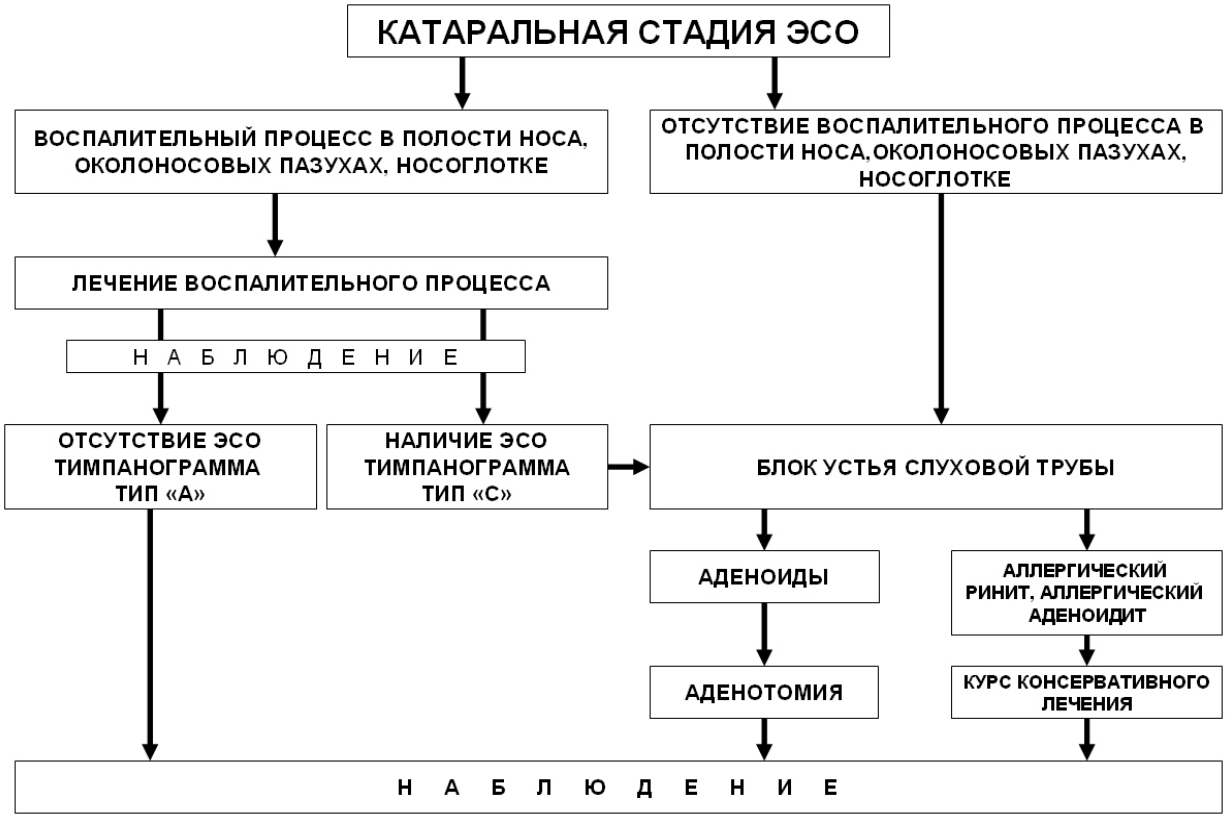

Рисунок 1 - Алгоритм лечения детей с катаральной стадии ЭСО

PDF-XChange Viewer
Click to buy NOW!
www.docu-track.com

При **секреторной стадии ЭСО** проводится хирургическая санация патологии ВДП (если это не было выполнено ранее), миринготомия с эвакуацией экссудата, возможным введением вентиляционной трубки и промыванием барабанной полости комбинированным раствором ацетилцистеина и тиамфеникола, с последующим введением в барабанную полость глюкокортикостероидов в возрастной дозировке. Если хирургическая санация ВДП (аденотомия и т.д.) не показана, возможно, проведение курса консервативного лечения патологии ВДП и ЭСО, и назначение оперативного лечения в случае его неэффективности. В момент операции окончательно верифицируется стадия ЭСО. При второй стадии экссудат легко и полностью удаляется из барабанной полости через мирингостому. В случае, если хирургическая санация ВДП была проведена ранее, при отсутствии эффекта от консервативного лечения ЭСО, показано шунтирование барабанной полости. Как уже было отмечено, у детей в связи с интенсивным ростом лимфоидной ткани по сравнению со взрослыми пациентами, особенно в период активного становления функционирования иммунной системы в возрасте до 5 лет, нередко встречается гипертрофия трубных миндалин. Чаще всего ее можно наблюдать у детей, ранее перенесших аденотомию. В этом случае показана коррекция трубных миндалин. Алгоритм лечения детей с секреторной стадией ЭСО, разработанный в отделе ЛОР патологии детского возраста ГБУЗ "НИКИО им. Л.И. Свержевского" ДЗМ, представлен на рисунке 2.

PDF-XChange Viewer Click to buy NOW! www.docu-track.com

Рисунок 2 - Алгоритм лечения детей с секреторной стадии ЭСО

При **мукозной стадии** проводится санация ВДП (если не проводилась ранее) с одномоментным шунтированием барабанной полости, тимпанотомией с ревизией барабанной полости и промыванием барабанной полости комбинированным раствором ацетилцистеина и тиамфеникола, с последующим введением в барабанную полость глюкокортикостероидов в возрастной дозировке.. Показанием к одномоментной тимпанотомии является отсутствие возможности удаления экссудата через мирингостому за счет его повышенной вязкости [6].

При **фиброзной стадии** тактика лечения сходна с таковой при мукозной, но дополняется удалением тимпаносклеротических очагов и мобилизацией цепи слуховых косточек [6].

ПОСЛЕОПЕРАЦИОННОЕ ВЕДЕНИЕ ДЕТЕЙ С ЭКССУДАТИВНЫМ СРЕДНИМ ОТИТОМ

Послеоперационный период реабилитации детей с ЭСО разделяется на ранний и отдаленный.

В *раннем послеоперационном периоде* (3-7 дней) детям, перенесшим миринготомию, шунтирование барабанных полостей, тимпанотомию, назначается курс антибактериальной, десенсибилизирующей, муколитической терапии в возрастной дозировке, топические назальные деконгестанты, топические антимикробные или комбинированные (ацетилцистеин с тиамфениколом) препараты для эндоурального введения, не обладающие ототоксическим действием. В случае имплантации шунта, ребенка и его родителей необходимо предупредить о необходимости предохранения оперированного уха от попадания воды.

В *отдаленном послеоперационном периоде* диспансерное наблюдение за детьми с данной патологией целесообразно проводить в зависимости от стадии ЭСО и объёма выполненных хирургических вмешательств.

При **катаральной и секреторной стадиях ЭСО** первый клинико-аудиологический осмотр рекомендуется проводить через 1 месяц после санации ВДП и/или миринготомии. Наблюдение за детьми в дальнейшем следует осуществлять один раз в 3 месяца в течении 2-х лет [6].

Детям, которым было выполнено шунтирование барабанной полости, первый осмотр рекомендуется проводить через 2 недели после выписки из стационара, затем - ежемесячно, пока вентиляционная трубка находится в барабанной перепонке. При отоскопии (отоэндоскопии) следует обратить внимание на степень инфильтрации барабанной перепонки, ее цвет, состояние вентиляционной трубки. При обтурации шунта вязким содержимым барабанной полости и серными массами наружного слухового прохода проводится туалет его, используя топические антимикробные или

комбинированные (ацетилцистеин с тиамфениколом) препараты для эндоурального введения, не обладающие ототоксическим действием. Аудиологическое обследование данного контингента больных проводится 1 раз в 3 месяца в течение первого года и 1 раз в 6 месяцев - в течение второго года. По результатам тимпанометрии в режиме исследования проходимости СТ можно судить о степени ее восстановления.

У детей, перенесших шунтирование барабанных полостей, экструзия шунтов происходит через 4-8 месяцев в зависимости от возраста ребенка. При этом срок нахождения вентиляционной трубки в барабанной перепонке не должен превышать 12 месяцев в связи с развивающейся биодеструкцией материала шунта. В случае необходимости более длительного нахождения шунта в барабанной перепонке необходимо произвести его замену.

Однако стоит помнить, что в любом случае окончательную тактику наблюдения определяет лечащий врач, исходя из особенностей каждого конкретного ребенка.

ЗАКЛЮЧЕНИЕ

ЭСО на сегодняшний день остаётся актуальной проблемой детской оториноларингологии и занимает одно из первых мест в структуре причин возникновения тугоухости у детей, приводящей, в свою очередь, к формированию социальной дезадаптации ребенка.

ЭСО является полиэтиологичным заболеванием. Одним из основных этиологических факторов развития ЭСО у детей является патология лимфоглоточного кольца, обусловленная высоким уровнем инфицирования детского населения лимфотропными оппортунистическими инфекциями (вирусными и внутриклеточными), а также сенсибилизацией организма ребенка к различным аллергенам и развитием иммунодефицитных состояния.

Снижение слуха обуславливает необычное поведение ребенка, которое родители часто объясняют индивидуальными чертами характера, непослушанием, задержкой развития и т.д., в то время как в действительности у ребенка нарушен акустический контакт с окружающим миром.

Патогенетически выделяют четыре стадии развития ЭСО в детском возрасте: катаральная, секреторная, мукозная, фиброзная. В повседневной практике детского оториноларинголога чаще всего встречаются дети с катаральной и секреторной стадиями ЭСО. И если лечебная тактика у пациентов с мукозной и фиброзной стадиями ЭСО разногласий среди оториноларингологов не вызывает, то тактика ведения пациентов с ЭСО с катаральной и секреторной стадиями вызывает наибольшее число дискуссионных вопросов.

Учитывая вышеизложенное, в отделе ЛОР патологии детского возраста ГБУЗ "НИКИО им. Л.И. Свержевского" ДЗМ разработан и применяется лечебно-диагностический алгоритм ведения детей с ЭСО с комплексным этапным подходом в зависимости от стадии заболевания (катаральная или

секреторная), включающий одномоментную миринготомию/шунтирование барабанной полости вместе с операцией по устранению обструкции устья слуховой трубы или санации носоглотки, что позволяет добиться положительного эффекта в 84,8% случаев.

СПИСОК ИСПОЛЬЗОВАННЫХ ИСТОЧНИКОВ

1. Буш И.Ф. Руководство к преподаванию хирургии / И.Ф. Буш. - СПб., 1822-1823. - Ч. 2. - С. 258-292. - Ч. 3. - С. 98-113.
2. Возрастные особенности экссудативного среднего отита (диагностика, лечение, отдаленные результаты): Автореф. дис. ... канд. мед. наук / Н.А. Милешина. - М., 1994. - 18 с.
3. Гаращенко Т.И. Состояние слуховой трубы и патология полости носа у детей / Т.И. Гаращенко // Российская ринология. - 1994. - Приложение 2. - С. 107-108.
4. Детская оториноларингология: Руководство для врачей / под ред. М.Р. Богомильского, В.Р. Чистяковой. - М.: ОАО «Издательство «Медицина». - 2005. - Т. 1. - 660 с.
5. Диагностика и способы хирургического лечения экссудативного среднего отита: Автореф. дис. ... д-ра мед. наук / О.В. Стратиева. - СПб., 1999. - 39 с.
6. Дмитриев Н.С. Экссудативный средний отит / Оториноларингология: национальное руководство // под ред. В.Т. Пальчуна. - М.: ГЭОТАР-Медиа. - 2008. - С. 553-565.
7. Заболевания среднего уха: Руководство для врачей / Д.И. Тарасов, О.К. Федорова, В.П. Быкова. - М.: Медицина, 1988. - 288 с.
8. Зеликович Е.И. Лучевая диагностика заболеваний уха. Воспалительные заболевания уха / Детская оториноларингология: Руководство для врачей // Под. ред. М.Р. Богомильского, В.Р. Чистяковой. В двух томах, Т. II. - М.: ОАО "Издательство "Медицина". - 2005. - С. 137.
9. Коваленко С.Л. Исследование слуха у детей дошкольного возраста на современном этапе / С.Л. Коваленко // Российская оториноларингология. - 2009. - № 4. - С. 69-74.
10. Преображенский Н.А., Гольдман И.И. Экссудативный средний отит / Н.А. Преображенский, И.И. Гольдман. - М.: Медицина, 1987. - 192 с.
11. Факторы, влияющие на постоперативное течение и возникновение рецидива экссудативного среднего отита у детей / Б. Зельдмайер, Л. Моравитц, М. Юма и др. // Российская оториноларингология. - 2009. - № 5. - С. 54–59.
12. Экссудативный средний отит / И.В. Савенко, М.Ю. Бобошко, А.И. Лопотко, И.Д. Цвылева. - СПб.: Диалог. - 2010. - 72 с.

PDF-XChange Viewer Click to buy NOW! www.docu-track.com
PDF-XChange Viewer Click to buy NOW! www.docu-track.com

13. Экссудативный средний отит / В.Н. Яковлев, Н.Л. Кунельская, Е.А. Янюшкина // Вестник оториноларингологии. - 2010. - №6. - С. 77-80.
14. Экссудативный средний отит у детей (патогенетический подход к лечению: методические рекомендации / Н.С. Дмитриев, Н.А. Милешина, Л.И. Колесова. - М.: Медицина. - 1996. - 20 с.
15. Экссудативный средний отит / Н.А. Преображенский, И.И. Гольдман. - М.: Медицина. - 1987. - 192 с.
16. Antihistamine effects on experimental middle ear inflammatory model / T. Chimona, J.G. Panayiotides, C.E. Papadakis et al. // Eur Arch Otorhinolaryngol. – 2008. - № 265. - P. 899-905.
17. A longitudinal study of the detection of otitis media in the first two years of life / P.F. Wright, K.B. Mc Connel, J.M. Thomson et al. // Int. J. Pediatr. Otorhinolaryng. - 1985. - Vol. 10. - P. 245-252.
18. Effect of viral respiratory tract infection on outcome of acute otitis media / T. Chonmaitree, M.J. Owen, J.A. Patel et al. // J. Pediatr. - 1992. - Vol. 120. - P. 856–862.
19. Identification of otitis media with effusion in children / E.I. Cantekin, C.D. Bluestone, T.J. Fria et al. // Ann. Otol. Rhinol. Laryngol. - 1980. - Vol. 89. - P. 190-195.
20. Middle ear efusion and fungi / A. Murakami, T. Tutumi, K. Watanabe // Ann Otol. Rhinol. Laryngol. - 2012. - Vol. 121. - №9. - P. 609-614.
21. Moller H. Point and period prevalence of otitis media with effusion evaluated by daily tympanometry / H. Moller, M. Tos // J. Laryngol. Otol. - 1990. - Vol. 104. - P. 937–941.
22. Nell M.J. Endotoxin and tumor necrosis factor-alpha in middle ear effusions in relation to upper airway infection / M.J. Nell, J.J. Grote // Laryngoscope. - 1999. - Vol. 11. - P. 1815-1819.
23. Okubo J. Physiology and pathophysiology of air-filled ear space and Eustachian tube function / J. Okubo, I. Watanabe // ORL. - 1988. - Vol. 50. - P. 273-305.
24. Otitis and respiratory distress episodes following a respiratory syncytial virus infection / D.A. Kafetzis, H. Astra, M. Tsoilia et al. // Clin. Mocrobiol. Infect. - 2003. - Vol. 9. - № 10. - P. 1006-1010.
25. Parent, teacher, child. A trilateral approach to attention deficit disorder / M.L. Cohen et al. // Amer. J. Dis. Child. - 1989. - Vol. 143. - № 10. - P. 1229-1233.
26. Presence of specific viruses in the middle ear fluids and respiratory secretions young children with acute otitis media / J. Nokso-Koivisto, R. Raty, Blomqvist et al. // J. Med. Virol. - 2004. - Vol. 72. - № 2. - P. 241-248.
27. Prevention of otitis media with efusion by repeated air inlantion in monkey model / C.M. Alper, J.D. Swarts, W.J. Doyle // Arch. Otolaryngol. Head and Neck Surg. - 2000. - Vol. 126. - №5. - P. 609-614.
28. Tos M. Epidemiology and natural history of secretory otitis / M. Tos // Am. J. Otol. - 1984. - Vol. 5. - P. 459-462.

PDF-XChange Viewer
Click to buy NOW!
www.docu-track.com

29. The prevalence of otitis media with effusion: a critical review of the literature / G.A. Zielhuis, G.H. Rach, A. Van den Bosch et al. // Clin. Otolaryng. - 1990. - Vol. 15. - P. 283-28.