PDF-XChange Viewer
Click to buy NOW!
www.docu-track.com

ПРАВИТЕЛЬСТВО МОСКВЫ
ДЕПАРТАМЕНТ ЗДРАВООХРАНЕНИЯ ГОРОДА МОСКВЫ

СОГЛАСОВАНО

Главный внештатный специалист Департамента здравоохранения города Москвы

_____ **Крюков А.И.**
« __» _____2018 года

РЕКОМЕНДОВАНО

Экспертным советом по науке Департамента здравоохранения города Москвы №

«__» _____ 2018 года

Синдром обструктивного апноэ сна у детей, ассоциированный с аденотонзиллярной гипертрофией

Методические рекомендации №

Москва 2018

PDF-XChange Viewer
Click to buy NOW!
www.docu-track.com

PDF-XChange Viewer
Click to buy NOW!
www.docu-track.com

ПРАВИТЕЛЬСТВО МОСКВЫ

Департамент здравоохранения города Москвы

СИНДРОМ ОБСТРУКТИВНОГО АПНОЭ СНА У ДЕТЕЙ, АССОЦИИРОВАННЫЙ С АДЕНОТОНЗИЛЛЯРНОЙ ГИПЕРТРОФИЕЙ

Методические рекомендации

Москва 2019

PDF-XChange Viewer
Click to buy NOW!
www.docu-track.com

ПРАВИТЕЛЬСТВО МОСКВЫ
ДЕПАРТАМЕНТ ЗДРАВООХРАНЕНИЯ ГОРОДА МОСКВЫ

СОГЛАСОВАНО

Главный внештатный специалист Департамента здравоохранения города Москвы

Крюков А.И.

«___» _____ 2018 года

РЕКОМЕНДОВАНО

Экспертным советом по науке Департамента здравоохранения города Москвы № 14

«25» 10 2018 года

Синдром обструктивного апноэ сна у детей, ассоциированный с аденотонзиллярной гипертрофией

Методические рекомендации № 107

Москва 2018

PDF-XChange Viewer
Click to buy NOW!
www.docu-track.com

Организация-разработчик: Государственное бюджетное учреждение здравоохранения «Научно-исследовательский клинический институт оториноларингологии им. Л.И. Свержевского» Департамента здравоохранения города Москвы

Составители: Заслуженный деятель науки РФ, д.м.н., проф. А.И. Крюков; д.м.н., проф. Н.Л. Кунельская; д.м.н. А.Ю. Ивойлов; к.м.н. М.Г. Полуэктов; д.м.н. А.Б. Туровский; д.м.н. М.В. Тардов; д.м.н. Г.Ю. Царапкин; к.м.н. И.И. Архангельская; к.м.н. В.В. Яновский; к.м.н. А.И. Мачулин; к.м.н. А.Г. Кучеров; к.м.н. З.О.Заоева; З.Н. Морозова; С.А. Панасов; А.Е. Кишиневский, М.Ю.Поляева.

Рецензенты:
д.м.н., профессор, руководитель отделения профилактики и коррекции нарушений слуха ФГБУ «Российский научно-клинический центр аудиологии и слухопротезирования ФМБА России» Милешина Н.А.
д.м.н., профессор, зам главного врача по лечебной работе ГБУЗ "Городская клиническая больница № 29 им. Н.Э. Баумана ДЗМ" Лейзерман М.Г.

Синдром обструктивного апноэ сна у детей, ассоциированный с аденотонзиллярной гипертрофией / Методические рекомендации. - Под редакцией А.И. Крюкова. - Москва. - 2018. - 24с.

Предназначение: В методических рекомендациях представлены современные подходы к диагностике и лечению синдрома обструктивного детского апноэ сна, ассоциированного с аденотонзиллярной гипертрофией. В данных методических рекомендациях представлены сведения о клинических и полиграфических особенностях сна у детей с данной патологией. Методические рекомендации рассчитаны на врачей оториноларингологов и врачей педиатров.

Данный документ является собственностью Департамента здравоохранения города Москвы и не подлежит тиражированию и распространению без соответствующего разрешения.

© Коллектив авторов, 2018

PDF-XChange Viewer
Click to buy NOW!
www.docu-track.com

СОДЕРЖАНИЕ

ОБОЗНАЧЕНИЯ И СОКРАЩЕНИЯ……4

ВВЕДЕНИЕ.....5

ЭПИДЕМИОЛОГИЯ, КЛАССИФИКАЦИЯ, ЭТИОЛОГИЯ СДОАС, АССОЦИИРОВАННОГО С АДЕНОТОНЗИЛЛЯРНОЙ ГИПЕРТРОФИЕЙ……..7

КЛИНИЧЕСКИЕ ПРИЗНАКИ СДОАС, АССОЦИИРОВАННОГО С АДЕНОТОНЗИЛЛЯРНОЙ ГИПЕРТРОФИЕЙ……10

ДИАГНОСТИКА СОДАС, АССОЦИИРОВАННОГО С АДЕНОТОНЗИЛЛЯРНОЙ ГИПЕРТРОФИЕЙ……12

ЛЕЧЕНИЕ СДОАС, АССОЦИИРОВАННОГО С АДЕНОТОНЗИЛЛЯРНОЙ ГИПЕРТРОФИЕЙ……17

ЗАКЛЮЧЕНИЕ.....21

СПИСОК ИСПОЛЬЗОВАННЫХ ИСТОЧНИКОВ.....22

PDF-XChange Viewer
Click to buy NOW!
www.docu-track.com

PDF-XChange Viewer
Click to buy NOW!
www.docu-track.com

ОБОЗНАЧЕНИЯ И СОКРАЩЕНИЯ

МКБ - Международная классификация болезней

СДОАС - синдром детского обструктивного апноэ сна

СОАС – синдром обструктивного апноэ сна

СиПАП (*Constant Positive Airway Pressure, CPAP*) — режим искусственной вентиляции лёгких постоянным положительным давлением.

AASM - Американской Академии Медицины сна

PDF-XChange Viewer
Click to buy NOW!
www.docu-track.com

ВВЕДЕНИЕ

Одной из проблем детской оториноларингологии являются расстройства дыхания во время сна, в частности, синдром детского обструктивного апноэ сна (СДОАС). По МКБ-10 синдром детского обструктивного апноэ сна (Obstructive Sleep Apnea , Pediatric) обозначается кодом G 47.33. Несмотря на то, что нарушения сна имеют высокую распространенность и клиническую значимость этого состояния в популяции, в повседневной практике педиатра, а также оториноларинголога уделяется недостаточно внимания данной патологии.

Вместе с тем вопросы взаимосвязи аденотонзиллярной гипертрофии и нарушений сна представляются очень актуальными.

Значительное влияние на развитие и течение СДОАС оказывает аденотонзиллярная гипертрофия. Сегодня неоспорим тот факт, что аденотонзиллярная проблема и СДОАС часто сопутствуют друг другу. Эпидемиологические исследования, проведенные в Российской Федерации, показали неуклонный рост числа детей с заболеваниями органов лимфоглоточного кольца, в частности увеличение в размерах глоточной миндалины от 20 – 50 % детской популяции [1,6,4]. В структуре патологии ЛОР органов у детей дошкольного возраста аденоидные вегетации составляют более половины (53,1%) всех заболеваний.

По современным представлениям функциональная особенность глоточной и небных миндалин заключается в формировании врожденного и адаптивного иммунитета. Лимфоглоточное кольцо составляют единую систему лимфоидной ткани, ассоциированную со слизистыми оболочками: систему мукозального иммунитета (MALT-mukosa associated lymphoid tissue). В результате антигенной стимуляции лимфоидных структур аденоидных вегетаций запускается каскад иммунологических процессов с генерацией клонов специфически реагирующих эффекторных В- и Т клеток, которые пройдя лимфоток, попадают в общий кровоток. Благодаря

PDF-XChange Viewer
Click to buy NOW!
www.docu-track.com
PDF-XChange Viewer
Click to buy NOW!
www.docu-track.com

рецепторам «хоуминга» лимфоциты возвращаются из общего кровотока в слизистую носа и придаточных пазух носа, с последующей трасформацией клеток в плазмоциты, продуцируя специфические иммуноглобулины[2, 11].

Поэтому педиатры и оториноларингологии очень бережно относятся к лимфоглоточному кольцу, особенно у детей дошкольного возраста. Следует отметить тот факт, что максимальное физиологическое увеличение объема глоточной миндалины происходит в третьем (1-3 года) и четвертом (5-7 лет) критических периодах дискретного созревания иммунной системы [5].

Американская академия педиатров настоятельно рекомендует проводить скрининг диагностику синдрома обструктивного апноэ сна (СОАС) у детей с целью раннего выявления данной патологии. Если СОАС не лечить, то могут развиться кардиоваскулярные, метаболические и нейрокогнитивные расстройства у детей, а затем и у взрослых. Кроме того, это может явиться причиной серьезных нарушений в поведении детей.

PDF-XChange Viewer Click to buy NOW! www.docu-track.com

ЭПИДЕМИОЛОГИЯ, КЛАССИФИКАЦИЯ, ЭТИОЛОГИЯ СДОАС, АССОЦИИРОВАННОГО С АДЕНОТОНЗИЛЛЯРНОЙ ГИПЕРТРОФИЕЙ.

В зависимости от этиологии и клинических проявлений выделяют несколько вариантов нарушений дыхания во время сна : храп, СОАС, синдромы центрального апноэ сна и гиповентиляция во время сна. При этом СДОАС является не только одним из наиболее распространенных, но и , если принять во внимание его последствия, одним из наиболее значимых сомнологических заболеваний. Распространенность СДОАС колеблется от 1,2 до 5,7 % . В то же время первичным ночным храпом страдают от 5 до 27 % детей и подростков. Обструктивные нарушения дыхания во время сна это континуум расстройств, сопровождающихся обструкцией верхних дыхательных путей во время сна. Во время сна тонус мышц глотки и гортани понижается. В результате проходящий через верхние дыхательные пути воздушный поток может вызывать колебания их стенок, что сопровождается вибрацией мягкого неба и появлению характерного звука низкой частоты- храпа. Ослабление мышц сопровождается также увеличением сопротивления дыхательному потоку воздуха. Что же такое эпизод апноэ и гипопноэ? Эпизод апноэ представляет собой дыхательную паузу во время сна с отсутствием или значительным уменьшением воздушного потока на уровне ротоглотки и носа, длительностью не менее 10 сек. Эпизод гипопноэ определяется как уменьшение ороназального воздушного потока лил амплитуды торакоабдоминальных дыхательных движений более чем на 30 % по сравнению с исходными также в течение не менее 10 сек и сопровождается снижением сатурации кислорода на 4 % и более. Обструктивные гипопноэ и апноэ связаны с инспираторным коллапсом верхних дыхательных путей , когда исчезновение или значительное уменьшение ороназального потока происходит на фоне сохраняющихся дыхательных усилий. Этим они принципиально отличаются

PDF-XChange Viewer Click to buy NOW! www.docu-track.com

от нарушений дыхания центрального характера, которые вызваны недостатком респираторных стимулов и характеризуется отсутствием как ороназального потока, так и дыхательных движений грудной клетки и живота.

Эпизод обструктивного апноэ или гипопноэ обычно завершается активацией, то есть микропробуждением. Под этим термином понимают транзиторное изменение в состоянии сна, которое в большинстве случаев не ведет к полному поведенческому пробуждению, но проявляется кратковременным возрастанием мозговой активности, более характерным для бодрствования. В ряде случаев частичная обструкция верхних дыхательных путей не приводит к значимому уменьшению легочной вентиляции и десатурации оксигемоглобина, но тем не менее оказывается достаточной, чтобы вызывать нарушения в структуре сна. Данный респираторный феномен получил название повышенной сопротивляемости верхних дыхательных путей или активаций, связанных с дыхательными усилиями. Эти эпизоды включают уменьшение инспираторного воздушного потока, возрастающее дыхательное усилие и следующую за этим активацию, но не достигают принятых критериев гипопноэ. С позиции функциональной диагностики СОАС характеризуется повторными эпизодами обструкции верхних дыхательных путей, которые вызывают нарушение нормальной структуры сна и часто сопровождаются снижением насыщения крови кислородом. [8].

Выраженность возникающих дыхательных расстройств оценивается на основании индекса апноэ/гипопноэ, который определяется как среднее число эпизодов апноэ и гипопноэ, или индекса дыхательных расстройств, отражающего среднее число всех респираторных событий за час сна. В норме у детей отмечается до одного эпизода апноэ – гипопноэ в час (индекс апноэ – гипопноэ 1 эпиз./ч. Как установили S.Uliel и соавт. (2004) и S. Beck и соавт. (2009), при постановке диагноза СОАС у подростков 13-17 лет следует использовать критерии , валидные для младших детей. При этом

PDF-XChange Viewer Click to buy NOW! www.docu-track.com

рекомендуемое нормальное значение индекса апноэ не должно превышать событие в час, а индекс апноэ - гипопноэ 1, 4 эпиз./ч. [12,19]. Принятая на сегодняшний день классификация СДОАС по тяжести течения основывается на количестве регистрируемых респираторных событий. На основании индекса апноэ/гипопноэ или индекса дыхательных расстройств этот синдром подразделяют на легкий, средней тяжести и тяжелый [табл.1].

Таблица 1 . Классификация СОАС по тяжести течения

Тяжесть СОАС	Индекс апноэ - гипопноэ у детей	Индекс апноэ – гипопноэ у взрослых
Норма	< 1	<5
Легкий	≥ 1- <5	≥ 5 - < 15
Средней тяжести	≥ 5- < 15	≥ 15 - < 30
Тяжелый	≥15	≥30

Одним из основных факторов риска СОАС в детском возрасте является является аденотонзиллярная гипертрофия , а именно , гипертрофия аденоидных вегетаций и гипертрофия небных миндалин. СОАС также возникает из-за избыточной массы тела. При этом ведущая роль принадлежит отложениям жира в области глотки (окружность шеи является более значимым предиктором СОАС) . Нередко СОАС определяется на фоне различных челюстно- лицевых аномалий, наиболее значимыми из которых являются микро и ретрогнатия, т.е. маленькие размеры нижней челюсти и ее смещение в заднем направлении, приводящие к уменьшению просвета глотки.

PDF-XChange Viewer Click to buy NOW! www.docu-track.com

КЛИНИЧЕСКИЕ ПРИЗНАКИ СДОАС, АССОЦИИРОВАННОГО С АДЕНОТОНЗИЛЛЯРНОЙ ГИПЕРТРОФИЕЙ

Симптомы детского обструктивного апноэ можно разделить на дневные и ночные (табл. 2) [15].

Таблица 2. Симптомы, позволяющие заподозрить СОАС в детском возрасте

Ночные	Дневные
Постоянный храп (не только при обострениях)	Отсутствует
Явные дыхательные паузы	Дыхание ртом в дневное время, гнусавость, аденоиды
Шумное дыхание	Гипертрофия небных миндалин
Дыхание ртом	Нарушение строения лица (ретрогнатия, микрогнатия, макрогнатия, макроглоссия, гипоплазия средней части лица)
Повышение дыхательного усилия (втяжение межреберных промежутков и супрастенальной области)	Трудное пробуждение, ощущение усталости после пробуждения, утренние головные боли, дневная сонливость
Ночная потливость	Нарушение поведения: гиперактивность, агрессивность, раздражительность,плохая успеваемость в школе
Патологическое положение тела во время сна (чрезмерное вытяжение шеи)	Замедление роста, дефицит роста и веса
Ночной сон не дающий ощущение отдыха	Ожирение
Цианоз	Громкий 2-й сердечный тон
Ночной энурез	Системная артериальная гипертензия Метаболический синдром

Наиболее характерным ночным проявлением СОАС является громкий храп, который сочетается с эпизодами апноэ. Возобновлению дыхания обычно сопутствует «взрывной храп». Эпизоды апноэ могут приводить к частым переменам положения тела и повышенной двигательной активности

PDF-XChange Viewer
Click to buy NOW!
www.docu-track.com

рук и ног. Нередко у детей отмечается выраженная потливость во время сна. При этом наиболее повышенное ночное потоотделение наблюдается в области головы, шеи и грудной клетки. Этот симптом , по всей видимости , связан возрастающей работой дыхательной мускулатуры в момент возникновения обструкции верхних дыхательных путей.

В дневное время у детей с СОАС отмечается утомляемость, нарушение памяти и внимания, различные трудности поведения, академическая неуспеваемость [7]. У некоторых детей отмечается ночной энурез [18].

PDF-XChange Viewer
Click to buy NOW!
www.docu-track.com

PDF-XChange Viewer
Click to buy NOW!
www.docu-track.com

ДИАГНОСТИКА СОДАС, АССОЦИИРОВАННОГО С АДЕНОТОНЗИЛЛЯРНОЙ ГИПЕРТРОФИЕЙ

Диагностика СДОАС требует междисциплинарного подхода с участием педиатра, оториноларинголога , кардиолога, челюстно- лицевых хирургов, аллерголога, невропатолога, эндокринолога, пульмонолога и основывается на клинических симптомах, которые должны быть подтверждены с помощью полиграфических исследований. Сочетание храпа, остановок дыхания во время сна, дневная гиперактивность и ухудшение внимания – это симптомы, составляющие клиническое ядро данного синдрома в детском возрасте и обычно становятся отправной точкой диагностического поиска. Педиатры должны быть способны распознать ранние признаки и симптомы СДОАС и направить пациентов в специализированные центры для проведения полисомнографии [13].

Золотым стандартом в диагностике расстройств дыхания во время сна у детей является полисомнография- мониторинг основных физиологических функций организма в течение всей физиологической ночи по стандартной методике. При проведении полисомнографии (рис.1) регистрируются следующие параметры:

- дыхательный поток на уровне носа
- дыхательные движения грудной клетки и брюшной стенки
- храп
- насыщение крови кислородом
- положение тела
- электрокардиограмма
- электроэнцефалограмма
- электроокулограмма
- электромиограмма
- движения нижних конечностей
- видеозапись сна

PDF-XChange Viewer
Click to buy NOW!
www.docu-track.com

ПРОТОКОЛ НОЧНОГО ПОЛИСОМНОГРАФИЧЕСКОГО ИССЛЕДОВАНИЯ

Пациент	
Дата рождения	12/6/2010
Дата и время начала исследования	4/13/2016 21:28
Конфигурация	6-ти канальная ЭЭГ с монополярных отведений F_3, F_4, C_3, C_4, O_1, O_2, ЭОГ, ЭМГ, ЧСС, положение тела, храп, дыхание, сатурация O_2

Гипнограмма

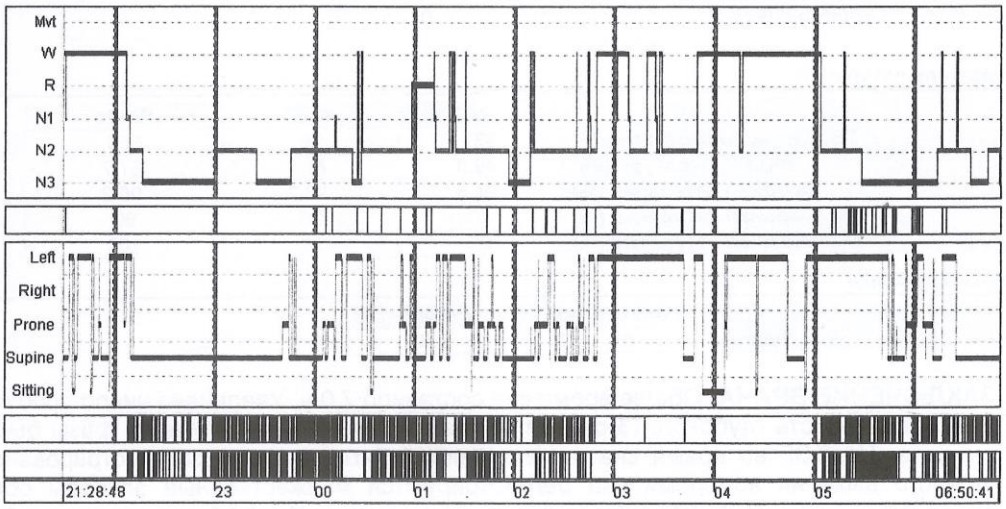

Структура сна

Время выключения:	09:28:48 PM	**Число эпиз. ФБС:**	1
Время включения:	06:50:41 AM	**Число пробуждений:**	21

	Время (мин.)	% от ОВС	% of ВПС
Общее время записи (ОВЗ):	561.9		
Общее время сна (ОВС):	419.4	100 %	74.8 %
Продолжительность 1 ст:	8.5	2.0 %	1.5 %
Продолжительность 2 ст:	257.5	61.4 %	45.9 %
Продолжительность 3 ст:	139.9	33.4 %	24.9 %
Продолжительность ФБС:	13.5	3.2 %	2.4 %
Общее бодрствование:	142.5		
Бодр. После засыпания:	141.5		
Бодрствование во сне:	141.5		25.2 %
Время засыпания:	1		
Латенция ФБС:	207.5		
Латенция стабильного сна:	37.5		
Эффективность сна:	74.6 %		

Показатели дыхания во сне

	Стадии сна		ВСЕГО
	ФМС	ФБС	

Время сна (мин.):	405.9	13.5	419.4
Обструкт. апноэ:	520	17	537
Смешанные апноэ:	23	2	25
Central Apnea:	4	2	6
Все апноэ:	547	21	568
Гипопноэ:	0	0	0
Индекс апноэ:	80.9	93.3	81.3
Индекс гипопноэ:	0	0	0
ИДР:	80.9	93.3	81.3

Длительность эпизодов нарушения дыхания

	Средняя (сек.)	Максимальная (сек.)
Апноэ (ФМС):	25.6	60
Гипопноэ (ФМС):	0	0
Апноэ (ФБС):	31.1	60
Гипопноэ (ФБС):	0	0

Показатели сатурации

	ФМС	ФБС	Всего
Общее число десатураций:	337	16	353
Индекс десатураций:	49.8	71.1	37.7
Средняя сатурация (%)	94.5	92.2	95.2
Минимальная сатурация (%)	80	80	80
Максимальная сатурация (%)	99	98	100

Показатели храпа

	Количество	Индекс
Всего:	60	8.6

ЗАКЛЮЧЕНИЕ ВРАЧА: Общее время сна составило 7,0 ч. Увеличено число пробуждений (21). Представленность глубокого (3 стадия медленного сна) сна увеличена, фазы быстрого сна – снижена. На ЭЭГ во время сна патологической активности не зарегистрировано. НА фоне шумного дыхания во время сна регмистрируются множественные эпизоды обструктивных апноэ и гипопноэ (ИДР 81,3 при норме до 1 эпиз./час, ИД 37,7 при норме до 3 эпиз./час и средней сатурации 95,2%).
Указанные изменения соответствуют диагнозу СИНДРОМА ДЕТСКОГО ОБСТРУКТИВНОГО АПНОЭ СНА ТЯЖЕЛОЙ СТЕПЕНИ (G47.3).

Рис 1. Протокол ночного полисомнографического исследования

Качественная полисомнографическая запись позволяет провести полное и всестороннее изучение всех параметров спящего ребенка и сна как физиологического процесса. Кроме того, с помощью этого метода можно исследовать как влияние тех или иных заболеваний на сон, так и нарушений сна на различные нозологические формы.

Из инструментальных методов выявления СДОАС наиболее доступным для врача педиатра и поликлинического оториноларинголога является пульсоксиметрия во время сна (рис.2). Пульсоксиметрическое ночное мониторирование позволяет зарегистрировать вызванные обструктивными нарушениями дыхания циклически повторяющиеся

эпизоды десатурации. Данные изменения бывают настолько характерны, что некоторые специалисты рекомендуют пульсоксиметрический мониторинг в качестве метода первичной диагностики СДОАС[9].

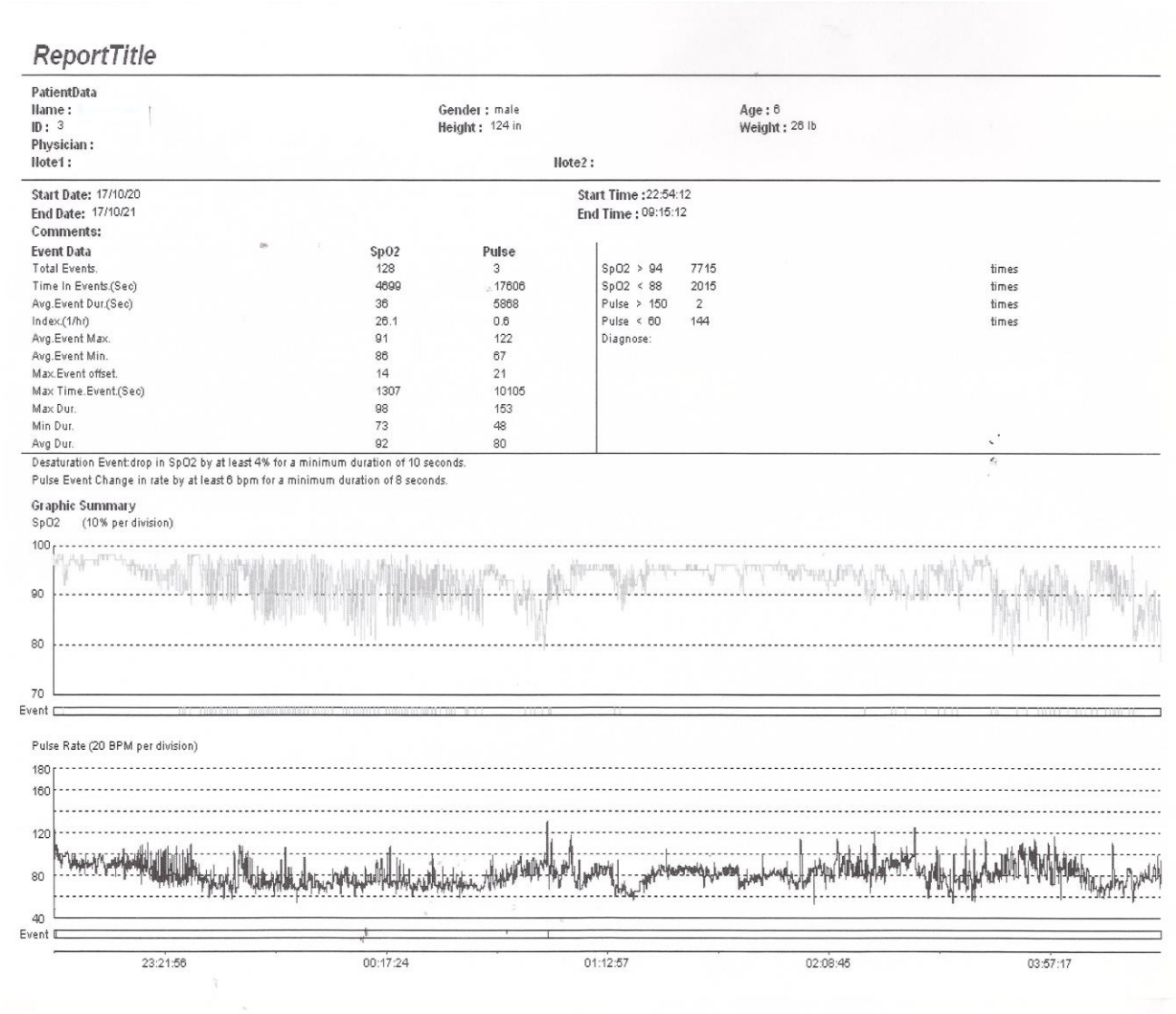

ReportTitle

PatientData
Name :
ID : 3
Physician :
Note1 :
Gender : male
Height : 124 in
Age : 8
Weight : 26 lb
Note2 :

Start Date: 17/10/20
End Date: 17/10/21
Comments:
Start Time : 22:54:12
End Time : 09:15:12

Event Data	SpO2	Pulse
Total Events.	128	3
Time In Events.(Sec)	4699	17606
Avg.Event Dur.(Sec)	36	5868
Index.(1/hr)	26.1	0.6
Avg.Event Max.	91	122
Avg.Event Min.	86	67
Max.Event offset.	14	21
Max Time.Event.(Sec)	1307	10105
Max Dur.	98	153
Min Dur.	73	48
Avg Dur.	92	80

SpO2 > 94	7715	times
SpO2 < 88	2015	times
Pulse > 150	2	times
Pulse < 60	144	times

Diagnose:

Desaturation Event:drop in SpO2 by at least 4% for a minimum duration of 10 seconds.
Pulse Event Change in rate by at least 6 bpm for a minimum duration of 8 seconds.

Graphic Summary
SpO2 (10% per division)
100
90
80
70
Event

Pulse Rate (20 BPM per division)
180
160
120
80
40
Event

23:21:56
00:17:24
01:12:57
02:08:45
03:57:17

Рис 2 . Анализ ночной компьютерной пульсоксиметрии

Кардиореспираторный мониторинг - это метод диагностики, с помощью которого регистрируются показатели работы дыхательной и сердечно-сосудистой системы. Это графическое представление частоты сердечных сокращений, ЭКГ и частоты дыхания во время наблюдения. С помощью кардиореспираторного мониторинга оценивают такие показатели работы организма:

- частота дыхания;

PDF-XChange Viewer
Click to buy NOW!
www.docu-track.com
PDF-XChange Viewer
Click to buy NOW!
www.docu-track.com

- наличие храпа;
- движение грудной клетки во время дыхания;
- расположение тела во время сна;
- скорость потока воздуха по дыхательным путям;
- насыщение артериальной крови кислородом – сатурация;
- регистрация электрической работы сердца – электрокардиограмма;
- движение глаз во сне – электроокулограмма;
- регистрация электрической активности мышечной ткани – электромиограмма.

Следует подчеркнуть, что технические возможности кардиореспираторных мониторов не позволяют достоверно выявлять эпизоды повышенной сопротивляемости верхних дыхательных путей , так как для этого , в частности , необходимо зарегистрировать реакции активации на энцефалограмме. В ряде случаев данная методика может оказаться недостаточно специфичной, поэтому в диагностически неясных ситуациях больной должен быть направлен в специализированное лечебное учреждение для проведения полисомнографии.

PDF-XChange Viewer
Click to buy NOW!
www.docu-track.com

ЛЕЧЕНИЕ СДОАС, АССОЦИИРОВАННОГО С АДЕНОТОНЗИЛЛЯРНОЙ ГИПЕРТРОФИЕЙ

При определении тактики лечения СДОАС следует помнить, что нарушения дыхания во сне представляют собой синдром, который может развиваться на фоне различных заболеваний. Устранение причины нередко приводит к излечению расстройств дыхания во сне. Методы лечения СДОАС разнообразны и зависят не только от причин, но и от степени тяжести заболевания. Лечение СДОАС, ассоциированного с аденотонзиллярной гипертрофией подразделяется на консервативное и хирургическое. В консервативную тактику лечения по зарубежным и отечественным данным включены следующие группы препаратов: антибиотики, системные и топические глюкокортикоиды, антагонисты лейкотриеновых рецепторов, ингибиторы протоновой помпы. На основании изученного обзора исследований был сделан вывод, что интраназальные глюкокортикостероиды и антагонисты лейкотриеновых рецепторов могут быть эффективны у детей с легкой и средней степенью тяжести СОАС[3]. Затруднение носового дыхания может существенно усиливать храп и СОАС. На фоне лечения мометазоном фуоратом у детей с аденотонзиллярной гипертрофией отмечается уменьшение размеров аденоидов и гипертрофированных небных миндалин, улучшение параметров дыхания во сне [20]. Следует также отметить, что несмотря на положительные результаты использования ИГКС у детей с СОАС, не стоит забывать и об относительной кратковременности эффекта и возможном побочном действии данной группы препаратов. На сегодняшний день доказано, что только мометазон фуорат при длительном приеме не приводит к супрессии скорости роста у детей [10].

Устранение явных анатомических дефектов верхних дыхательных путей (наиболее часто это аденотомия, аденотонзиллотомия, тонзиллэктомия, аденотонзиллэктомия) – один из важнейших аспектов лечения храпа и СОАС в детском возрасте. В международных стандартах

аденотонзиллэктомия выделена как метод лечения первой линии детей СОАС [14]. Более того, сочетание СОАС и гипертрофии глоточной и / или небных миндалин IV степени считается абсолютным показанием для ее проведения [16]. Эффективность метода – более 80 % [17]. Через 6 месяцев после оперативного вмешательства значительно улучшается поведение, настроение и способности к обучению .

Хирургические методы лечения позволяют увеличить просвет верхних дыхательных путей , облегчить состояние пациентов с СОАС, однако они недостаточно эффективны с тяжелым СОАС и выраженным ожирением [21].

В педиатрической практике СиПАП – терапия – дополнительная методика в случаях, когда аденотонзиллэктомия не показана или хирургическое вмешательство неэффективно [14].

Исследование проводилось в отделе ЛОР- патологии детского возраста ГБУЗ «НИКИО им.Л.И. Свержевского» ДЗМ на базе ДГКБ № 9 им.Г.Н. Сперанского и отделения медицины сна УКБ №3 Первого МГМУ им. И.М. Сеченова. Было обследовано 104 пациента с патологией лимфоглоточного кольца в сочетании с жалобами на наличие остановок дыхания во сне: 67 мальчиков и 37 девочек в возрасте от 2 до 15 лет. Все дети поступали в стационар для проведения хирургического лечения - аденотомии, аденотонзиллотомии или аденотонзиллэктомии.

У всех пациентов был проведен сбор жалоб, анамнеза жизни и заболевания. Оториноларингологический осмотр включал в себя проведение передней и задней риноскопии, фарингоскопии, а также эндоскопическое исследование полости носа и носоглотки, эндоскопическую трансоральную эпифарингоскопию. Эндоскопическое исследовании носоглотки позволяло оценить размер глоточной миндалины, наличие патологического отделяемого, взаимоотношение с глоточными устьями слуховых труб и предлежанием к хоанам. Фарингоскопия включала в себя определение размера небных миндалин. Условными ориентирами для определения величины миндалин (по Б.С.Преображенскому) являются край передней

дужки и средняя линия глотки (язычок) ; расстояние между ними делится на 3 части. Увеличение миндалины на 1/3 этого расстояния расценивается как гипертрофия I степени; если миндалина занимает 2/3 промежутка, это II степень; если она доходит до язычка, это III степень гипертрофии.

Всем пациентам проводилась мониторинговая компьютерная пульсоксиметрия в домашних условиях в течение ночи с помощью прибора Wrist Pulse Oximeter MD300W (Германия). Анализировались следующие параметры: средняя сатурация (насыщение) гемоглобина крови кислородом (cpSpO2); минимальный уровень сатурации (минSpO2); индекс десатураций – ИД (количество эпизодов десатураций за час исследования). За критерий десатурации принималось уменьшение уровня сатурации на 3% от базового значения.

Части пациентов (16 человек, 11 мальчиков и 5 девочек, средний возраст 6,1±3,7 лет) было проведено ночное полисомнографическое исследование в условиях стационара с регистрацией показателей по стандартам Американской Академии Медицины сна (AASM 2007-12). В течение ночи производилась регистрация 6-канальной ЭЭГ, электроокулограммы (ЭОГ), электромиограммы мышц подбородка (ЭМГ), ЭКГ во II отведении, дыхательного потока воздуха, сатурации крови, дыхательных движений грудной и брюшной стенок, шума дыхания и положение тела в постели.

Критерием успешности хирургического лечения явилось прекращение храпа и исчезновение замечаемых родителями остановок дыхания во время сна. Таких пациентов оказалось 100 (96,2%). В ряде случаев нами была проведена оценка эффективности проведенного лечения методом ночной пульсоксиметрии. Несмотря на небольшое количество наблюдений, все показатели изменились достоверно (табл. 3.). Степень достоверности различий оценивалась при помощи парного теста Вилькоксона.

PDF-XChange Viewer
Click to buy NOW!
www.docu-track.com

Таблица 3. Динамика показателей ночной пульсоксиметрии после оперативного лечения.

	До лечения	После лечения	Уровень достоверности
Индекс десатураций, эпиз/час	8,6±8,6	0,65±0,4	p=0,017
Средняя сатурация, %	93,9±1,4%	95,9±0,6%	p=0,027
Минимальная сатурация, %	74,4±7,5%	81,5±6,5%	p=0,027

Таким образом, хирургическое вмешательство у детей с патологией лимфоглоточного кольца и жалобами на остановки дыхания во сне сопровождается клинически выраженным эффектом, что подтверждается и статистически достоверным изменением показателей ночного полиграфического исследования (пульсоксиметрии).

Наши данные согласуются с результатами зарубежных и отечественных исследований, где эффективность хирургического вмешательства оценивается более чем в 80% в зависимости от степени тяжести СДОАС и рекомендациями Американской Академии медицины сна.

PDF-XChange Viewer
Click to buy NOW!
www.docu-track.com
PDF-XChange Viewer
Click to buy NOW!
www.docu-track.com

ЗАКЛЮЧЕНИЕ

Актуальность проблемы синдрома обструктивного апноэ сна как самостоятельного расстройства, так и в сочетании с аденотонзиллярной гипертрофией в детском возрасте для современной науки и практической медицины обусловлена распространенностью этих состояний, отсутствием достаточного количества исследований, посвященных данной проблеме у педиатрических пациентов. Нарушение сна, воздействие гипоксии на головной мозг приводят к тому, что больных СОАС часто наблюдаются интеллектуальные и эмоционально- личностные нарушения - ухудшается память, нарушаются внимание и реакция , отмечается гиперактивность . В результате у детей возникают трудности в учебе, значительно страдает качество жизни не только ребенка . но и их родителей. До настоящего времени золотым стандартом диагностики СОАС является полисомнографическое исследование. Адекватная хирургическая коррекция аденотонзиллярной гипертрофии значительно улучшает субъективные и объективные характеристики качества сна. Критерием эффективности хирургического лечения СОАС принимается в соответствии с правилами AASM : снижение ИАГ на 50 % и более, повышение надира сатурации и отсутствие эпизодов гипоксемии по данным полиграфических исследований.

PDF-XChange Viewer
Click to buy NOW!
www.docu-track.com

PDF-XChange Viewer
Click to buy NOW!
www.docu-track.com

СПИСОК ИСПОЛЬЗОВАННЫХ ИСТОЧНИКОВ

1. Богомильский М.Р. Аденоиды / М.Р. Богомильский // Вестник оториноларингологии . - 2013.- № 3. – С. 61-64.

2. Быкова В.П. Новые аргументы в поддержку органосохраняющего направления при лечении аденоидов у детей / В.П. Быкова // Детская оториноларингология.- 2013. - № 2. – С.18-22.

3. Возможности медикаментозного лечения синдрома обструктивного апноэ сна у детей / Е. Н. Латышева , Ю. Ю.Русецкий , У. С. Малявина , П. А. Храмов // Педиатрическая фармакология.- 2016.- №13 (4) . - Р.373–376

4. Загрязнение атмосферного воздуха как фактор риска гипертрофии глоточной миндалины/ Терскова Н.В.,Николаева А.И.,Вахрушев С.Г., Сматян А.С. // Сибирское медицинское обозрение. - 2013. - № 5. – С.59-64

5. Иммуномодуляторы топического применения в профилактике и лечении хронического аденоидита у детей / Т.И. Гаращенко , И.В. Зеленкова , М.В. Алфёрова // Вестник оториноларингологии. - 2011. - №2. - С.62- 65

6. Клинико-иммунологические особенности хронических заболеваний назально-ассоциированной лимфоидной ткани у детей / Бенионова С.Н., Таранова С.В., Бабко С.В. // Вестник оториноларингологии. – 2014. - №4. – С. 36-38

7. Нарушения сна в генезе эмоционально-личностных и когнитивных расстройств у подростков с эссенциальной артериальной гипертензией / О.Н. Шевырталова, О.Н. Протопопова , И.М. Мадаева и др. // Российский педиатрический журнал. - 2011. - №2. - С. 12-16

8. Пальман А.Д. Синдром обструктивного апноэ сна в практике терапевта / А.Д. Пальман // Эффективная фармакотерапия . Неврология и психиатрия. Спецвыпуск « Сон и расстройства».- 2013. - №12. – С.46-54

PDF-XChange Viewer Click to buy NOW! www.docu-track.com
PDF-XChange Viewer Click to buy NOW! www.docu-track.com

9. Применение мониторинговой компьютерной пульсоксиметрии для скрининга апноэ сна у пациентов кардиологического отделения стационара / И.В. Легейда , Р.В. Бузунов , Б.А. Сидоренко и др. // Кардиология .- 2012.- №2.- С.70-73

10. Absence of growth retardation in children with perennial allergic rhinitis afte one year of treatment with mometasone furoate aqueous nasal spray / EJ Schenkel , DP Skoner , EA Bronsky et. Al. // Pediatrics.- 2000.- Vol. 105, № 2. – P. 22

11. Brandtzaeg P. Function of mucosa-associated lymphoid tissue in antibody formation. Immunol Invest / P. Brandtzaeg // -2010. – Vol.39, № 4-5. –P. 303-355

12 .Beck S.E. Pediatric polysomnography/ S.E. Beck , C.L. Marcus // Sleep Med. Clin. - 2009. - Vol.4, № 3. - P.393-406

13. Clinical and policomnographic features of children evaluated with polysomnography in pediatric sleep laboratory/ Y.E. Baris , Y. Gokdemir , E.E. Eralp et al. // Turk. Pediatri . Ars. - 2017. -Vol. 52, № 1.- P. 23-29

14. Clinical practice guideline: diagnosis and management of childhood obstructive sleep apnea syndrome. Pediatrics. 2002. 109(4):704-712.

15. Diagnosis and treatment of sleep apnea-hypopnea syndrome. Spanish Society of Pulmonology and Thoracic Surgery /P. Lloberes , J. Dura′n - Cantolla , M.A. MartI′nez - GarcI′a et al. // Arch. Bronconeumol. - 2011. – Vol. 47, №3.- P. 143–156.

16. Discussion on the treatmeant methods of pediatric obstructive sleep apnea hypopnea syndrome / L. Shen , Z. Lin , Y. Xu , Z. Yang //Zhonghua Er Bi Yan Hou Tou Jing Wai Ke Za Zhi. – 2014/ - Vol 49, №7.- P.574-581

17. Garetz S.L. Behavior, cognition and quality of life after adenotonsillectomy for pediatric sleep disordered breathing / S.L.Garetz // Otolaryngol. Head Neck Surg.- 2008.- Vol. 138, № 1. – P. 19-26

18. Gozal D. New approaches to the diagnosis of sleep- disordered breathing in children / D. Gozal , L. Kheirandish – Gozal // Sleep Med.- 2010. –Vol. 11, №7.- P. 708-713

PDF-XChange Viewer
Click to buy NOW!
www.docu-track.com
PDF-XChange Viewer
Click to buy NOW!
www.docu-track.com

19. Normal polysomnographic respiratory values in children and adolescents Uliel S ., Tauman R.,Greenfeld M.,Sivan Y. // Chest.- 2004.-Vol. 125, № 3. - P.872-878

20. Systematic review and meta-analisis of randomized controlled trials on the role of mometasone in adenoid hypertrophy in children / A. Chohan , A. Lal , K. Chohan et al // Int. J. Pediatr. Otorhinolaringol. - 2015.- Vol.79,№10. - P. 1599-1608

21. Outcomes of adenotonsillectomy in severe pediatric obstructive sleep apnea / El-Kerh K, Cavallazzi R, Senthivel E // Ear Nose Thoat J. -2017.- Vol.96, № 12. - P. 6 – 9