PDF-XChange Viewer
Click to buy NOW!
www.docu-track.com

ПРАВИТЕЛЬСТВО МОСКВЫ

Департамент здравоохранения города Москвы

ПОСЛЕОПЕРАЦИОННОЕ ЛЕЧЕНИЕ ПАЦИЕНТОВ, ПЕРЕНЕСШИХ ЭНДОЛАРИНГЕАЛЬНОЕ МИКРОХИРУРГИЧЕСКОЕ ВМЕШАТЕЛЬСТВО

Методические рекомендации

Москва - 2018

PDF-XChange Viewer
Click to buy NOW!
www.docu-track.com

ПРАВИТЕЛЬСТВО МОСКВЫ

Департамент здравоохранения города Москвы

ПОСЛЕОПЕРАЦИОННОЕ ЛЕЧЕНИЕ ПАЦИЕНТОВ, ПЕРЕНЕСШИХ ЭНДОЛАРИНГЕАЛЬНОЕ МИКРОХИРУРГИЧЕСКОЕ ВМЕШАТЕЛЬСТВО

Методические рекомендации

Москва – 2019

PDF-XChange Viewer
Click to buy NOW!
www.docu-track.com

ПРАВИТЕЛЬСТВО МОСКВЫ

ДЕПАРТАМЕНТ ЗДРАВООХРАНЕНИЯ ГОРОДА МОСКВЫ

СОГЛАСОВАНО

Главный внештатный специалист Департамента здравоохранения города Москвы по оториноларингологии

Крюков А.И.

« » _____ 2018 г.

УТВЕРЖДЕНО

Экспертным советом по науке Департамента здравоохранения города Москвы №

« » _____ 2018 г.

ПОСЛЕОПЕРАЦИОННОЕ ЛЕЧЕНИЕ ПАЦИЕНТОВ, ПЕРЕНЕСШИХ ЭНДОЛАРИНГЕАЛЬНОЕ МИКРОХИРУРГИЧЕСКОЕ ВМЕШАТЕЛЬСТВО

Методические рекомендации № 102

Москва, 2018

PDF-XChange Viewer
Click to buy NOW!
www.docu-track.com

ПРАВИТЕЛЬСТВО МОСКВЫ

ДЕПАРТАМЕНТ ЗДРАВООХРАНЕНИЯ ГОРОДА МОСКВЫ

СОГЛАСОВАНО

Главный внештатный специалист Департамента здравоохранения города Москвы по оториноларингологии

Крюков А.И.

« » _____ 2018 г.

УТВЕРЖДЕНО

Экспертным советом по науке Департамента здравоохранения города Москвы №

« » _____ 2018 г.

ПОСЛЕОПЕРАЦИОННОЕ ЛЕЧЕНИЕ ПАЦИЕНТОВ, ПЕРЕНЕСШИХ ЭНДОЛАРИНГЕАЛЬНОЕ МИКРОХИРУРГИЧЕСКОЕ ВМЕШАТЕЛЬСТВО

Методические рекомендации № ___

Москва, 2018

PDF-XChange Viewer
Click to buy NOW!
www.docu-track.com

Учреждение-разработчик: Государственное бюджетное учреждение здравоохранения города Москвы «Научно-исследовательский клинический институт оториноларингологии им. Л.И.Свержевского» Департамента здравоохранения города Москвы

Составители: Засл. деятель науки РФ, д.м.н., проф. Крюков А.И., д.м.н., проф. Кунельская Н.Л., д.м.н., проф. Кунельская В.Я., к.м.н. Романенко С.Г., к.м.н. Павлихин О.Г., к.м.н. Лесогорова Е.В., к.м.н. Елисеев О.В., к.м.н. Шадрин Г.Б., Красникова Д.И., Поляева Т.К., Савватеева Н.В., Яковлев В.С., Круглова Е.А.,

Рецензенты:

доктор медицинских наук, профессор, заведующий кафедрой болезней уха, горла и носа лечебного факультета ФГАОУ ВО Первый МГМУ им. И.М. Сеченова Минздрава РФ (Сеченовский Университет) В.М.Свистушкин

доктор медицинских наук, профессор, зам. главного врача по медицинской части ГБУЗ ГКБ №29 им Н.Э.Баумана ДЗМ,Заслуженный врач РФ - М.Г. Лейзерман

Предназначение:

В методических рекомендациях описан алгоритм послеоперационного ведения пациентов, перенесших эндоларингеальное микрохирургическое вмешательство, способствующий уменьшению выраженности послеоперационного ларингита, предупреждению развития осложнений и уменьшению сроков восстановления голосовой функции. Методические рекомендации рассчитаны на врачей оториноларингологов, фониатров, фонопедов.

Данный документ является собственностью Департамента здравоохранения города Москвы и не подлежит тиражированию без соответствующего разрешения.

PDF-XChange Viewer
Click to buy NOW!
www.docu-track.com
PDF-XChange Viewer
Click to buy NOW!
www.docu-track.com

СОДЕРЖАНИЕ

ВВЕДЕНИЕ……..4

КЛИНИКА ПОСЛЕОПЕРАЦИОННОГО ЛАРИНГИТА…….....5

ЛЕЧЕНИЕ ПОСЛЕОПЕРАЦИОННОГО ЛАРИНГИТА…….....6

ОСЛОЖНЕНИЯ ЭНДОЛАРИНГЕА
ЛЬНЫХ
МИКРОХИРУРГИЧЕСКИХ ВМЕШАТЕЛЬСТВ…….....13
РУБЦОВЫЕ ДЕФОРМАЦИИ ГОЛОСОВЫХ СКЛАДОК…….....15

ГРАНУЛЕМА ГОРТАНИ…….....17

ФУНКЦИОНАЛЬНЫЕ РАССТРОЙСТВА ГОЛОСА……...18

ЗАКЛЮЧЕНИЕ……23

СПИСОК ИСПОЛЬЗОВАННЫХ ИСТОЧНИКОВ……25

PDF-XChange Viewer
Click to buy NOW!
www.docu-track.com
PDF-XChange Viewer
Click to buy NOW!
www.docu-track.com

ВВЕДЕНИЕ

Фонохирургия – хирургия, направленная на восстановление голосовой функции. Термин впервые ввел Gluck Th. в 1930 г в своем труде «Фониатрическая хирургия верхнего дыхательно-пищеварительного тракта, искусственное или естественное восстановление голоса».

Нарушение функции голосообразования зачастую носит многофакторный характер, поэтому эндоларингеальное фонохирургическое вмешательство является одной из составляющих частей комплексного лечения дисфонии. Оперативное лечение патологии гортани должно проводиться специалистом, владеющим всеми тонкостями хирургических методик, а также методиками функционального исследования голоса, способным проводить дополнительные лечебные и реабилитационные мероприятия в послеоперационном периоде.

Успех микрохирургического вмешательства на гортани зависит от нескольких факторов: полноты дооперационного обследование пациента, планирования объема хирургического вмешательства, бережного отношения к покровным структурам голосовых складок, правильного выбора хирургического инструментария, а также проведения адекватного послеоперационного лечения.

Факторами, определяющими течение послеоперационного периода, являются – выраженность реактивной воспалительной реакции и индивидуальные особенности голосоведения пациента с развитием патологических механизмов фонации. Даже идеально выполненная операция может сопровождаться длительно текущим воспалительным процессом, что может привести к осложнениям - формированию рубцовых деформаций голосовых складок, гранулем гортани, стойких функциональных расстройств голоса.

PDF-XChange Viewer
Click to buy NOW!
www.docu-track.com

В данных методических рекомендациях мы коснемся вопросов послеоперационной противовоспалительной терапии после хирургических вмешательств по поводу доброкачественных новообразований голосовых складок, надгортанника и хронического ларингита; а также профилактики и лечения осложнений эндоларингеальной микрохирургии.

КЛИНИКА ПОСЛЕОПЕРАЦИОННОГО ЛАРИНГИТА

У всех пациентов после эндоларингеального микрохирургического вмешательства развиваются реактивные воспалительные явления разной степени выраженности. Послеоперационный ларингит характеризуется экссудативным характером воспаления: с преобладанием катарального или фибринозного компонента.

Ларингоскопическая картина при катаральном типе воспаления характеризуется гиперемией и отеком слизистой оболочки голосовых складок в месте операции с отсутствием или наличием незначительного фибринового налета. *При фибринозном типе воспаления* преобладают явления инфильтрации слизистой оболочки и подлежащих тканей с выраженным отложением фибринового налета на голосовых складках, гиперемия слизистой оболочки выражена в меньшей степени. Отмечено, что выпадение фибрина на раневой поверхности происходит на 3-4 сутки после операции. Как правило, катаральный послеоперационный ларингит сопровождает удаление небольших по объему доброкачественных новообразований, расположенных по краю голосовых складок – полипов, кист, узелков, папиллом, а также операций по поводу хронического отечно-полипозного ларингита в начальных стадиях. Преобладание фибринозного компонента воспаления преимущественно наблюдается после хирургического вмешательства по поводу хронического гиперпластического ларингита, хронического отечно-полипозного ларингита на поздних стадиях развития заболевания, множественных кист

PDF-XChange Viewer
Click to buy NOW!
www.docu-track.com

голосовых складок, при иссечении мембран гортани и удалении гранулем гортани.

Развитие более тяжелых форм послеоперационного ларингита чаще всего связано с большим объемом хирургического вмешательства, однако важное значение имеют такие факторы как – возраст пациента, гастроэзофагеально рефлюксная болезнь, ожирение, гипотиреоз, сахарный диабет, бронхиальная астма или хроническая обструктивная болезнь легких, хроническая почечная или печеночная недостаточность, вирусный гепатит В, С, ВИЧ-инфекции и другие заболевания, сопровождающиеся метаболическими нарушениями. Эндофотографии гортани пациентов в ранние сроки после операции представлены на рисунке 1.

Рисунок 1 - Ларингоскопическая картина в ранние сроки после операции по поводу хронического отечно-полипозного ларингита с преобладанием катарального (А) и фибринозного (Б) компонента

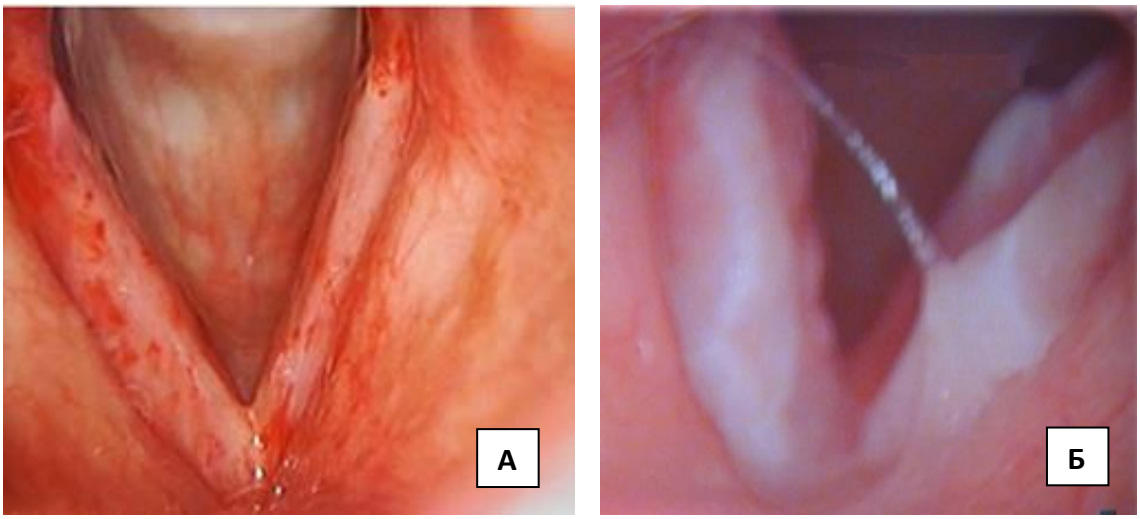

ЛЕЧЕНИЕ ПОСЛЕОПЕРАЦИОННОГО ЛАРИНГИТА

При плановом эндоларингеальном микрохирургическом вмешательстве проводят периоперационную антибиотикопрофилактику цефалоспоринами III поколения. Системная антибактериальная терапия у

пациентов после операции назначается реже, только в случаях осложненного течения воспалительного процесса. В качестве системного лечения назначают анальгетические препараты: Кеторолак 30мг-1мл в/м до 3 раз в сутки, а также антигистаминные препараты с целью предупреждения гистаминовых эффектов, особенно у больных с отягощенным аллергоанамнезом: Фексофенадин 120-180мг 1р/д 3-5 дней. При большом объеме операции с риском развития отека гортани в послеоперационном периоде рекомендовано назначение глюкокортикостероидов: Дексаметазон 4-8 мг 1р/д.

При жалобах пациента на сухой непродуктивный кашель назначают противокашлевые препараты (Преноксдиазин 100мг 3р/д - 5-7 дней) для предотвращения травмирования раневых поверхностей голосовых складок резким смыканием. При влажном кашле и активном воспалении в гортани с формированием большого количества фибринового налета назначают муколитические препараты внутрь (Карбоцистеин 750 мг 3р/д 7-10 дней).

Наличие у пациента гастроэзофагеальной рефлюксной болезни требует обязательного назначения противорефлюксной терапии по согласованию с гастроэнтерологом, чаще всего назначают ингибиторы протонной помпы (Омепразол 20 мг 1р/сутки не менее 1месяца) и антацидные препараты.

Основное место в лечении пациентов после эндоларингельных вмешательств занимает местная терапия, направленная на уменьшение воспаления и отека в послеоперационной области. В качестве местной терапии предпочтительно использование ингаляционной терапии, так как она позволяет добиться быстрого и интенсивного всасывания лекарственного препарата со слизистой оболочки гортани непосредственно в зоне операции. Эндоларингеальные вливания по сравнению с ингаляциями менее эффективны, за счет непродолжительного контакта лекарственного препарата со слизистой оболочкой гортани, трудностями проведения при анатомических особенностях глотки и выраженности

PDF-XChange Viewer Click to buy NOW! www.docu-track.com
PDF-XChange Viewer Click to buy NOW! www.docu-track.com

глоточного рефлекса у некоторых пациентов, а также невозможности многократного повторения вливаний в течение дня.

При назначении ингаляционной терапии пациентам после эндоларингеальных вмешательств придерживаются принципа последовательного применения в течение суток лекарственных препаратов с различной фармакологической активностью и подбором индивидуальных схем лечения в зависимости от характера и выраженности воспалительного процесса. Чаще всего применяют ингаляции 0,01% раствора мирамистина (МНН: Бензилдиметил-миристоиламино-пропиламмоний) 5 мл или раствора диоксидина (МНН: Гидроксиметилхиноксилиндиоксид) 0,5 % 5 мл 1-2 р/д в течение 7-10 дней. Следует помнить, что ингаляции антисептиков вызывают сухость слизистых оболочек. Для повышения влажности слизистой гортани назначают ингаляции с минеральной водой Ессентуки №4 или 0,09% раствора NaCl по 5 мл до 2-3 р/д от 10 дней до 1 месяца. Применение увлажняющих ингаляций позволяет уменьшить дискомфорт в послеоперационной области и кашель, а также ускорить процессы реэпителизации голосовых складок. Увлажняющие ингаляции рекомендуют всем пациентам не менее чем через 20-30 минут после ингаляции основным лекарственным препаратом.

При выраженном отеке слизистой оболочки голосовых складок используют ингаляции кортикостероидов дважды в день курсом 7 дней. При наличии фибриновых налетов в схему ингаляционной терапии включают муколитический препарат Амброксол раствор для ингаляций, который применяют в дозировке 4 мл 1-2 раза в день перед ингаляцией антисептика. При выраженном фибринозном воспалении высокую терапевтическую эффективность показал Тиамфеникола глицинат ацетилцистеинат, который сочетает антибактериальный препарат – тиамфеникол и муколитический препарат - ацетилцистеин. Тиамфеникол относится к группе амфениколов, имеет широкий спектр действия на бактерии, которые вызывают инфекции дыхательных путей – как

грамположительные (стрептококки, клостридии, стафилококки), так и грамотрицательные (нейсерии, гемофильную палочку, сальмонеллу, иерсинию, кишечную палочку). Ацетилцистеин активно разжижает мокроту, уничтожает фибриновый налет, снижает вязкость отделяемого. Очищение раневой поверхности и слизистой оболочки от отделяемого и налета способствует улучшению всасывания тиамфеникола. Его назначают по ½ флакона препарата (810мг) в разведении на 8 мл 0,09% раствора NaCl на ингаляцию 2 раза в день в течение 6 дней.

Ингаляции важно проводить с помощью компрессорного ингалятора через мундштук, соблюдать спокойное, поверхностное дыхание в течение 7-10 минут, при этом рекомендуем вдыхать через рот и выдыхать через нос.

В некоторых случаях, когда имеется опасность формирования мембраны гортани на фоне выраженного фибринозного воспаления возможно местное применение ферментных препаратов – трипсин, химотрипсин, гиалуронидаза в разведении 0,09% раствором NaCl в виде эндоларингеальных вливаний.

Пациентам с сохраняющимися выраженными воспалительными явлениями в гортани более 7-10 дней назначают системную энзимотерапию комплексными препаратами – Вобэнзим (МНН: Панкреатин + папаин + рутозид + бромелаин + трипсин + липаза + амилаза + химотрипсин) по 3 таблетки 3р/д или Флогэнзим (МНН: Бромелаин+трипсин+рутин) по 2 таблетки 3р/д сроком не менее 14 дней. Эти препараты улучшают процессы репарации и регенерации в послеоперационной области, за счет противовоспалительного, противоотечного эффекта, улучшения микроциркуляции и трофики тканей в зоне повреждения. В составе комплексной терапии эффективно назначение гомеопатических препаратов, обладающих

противовоспалительным, лимфодренажным и противоотечным действием. Указанными эффектами обладает многокомпонентный гомеопатический препарат, в состав которого входят такие активные вещества как календула, арника, тысячелистник, гамамелис, беладонна, аконит, зверобой, ромашка, маргаритка, окопник, эхинацея, ртуть, серная печень в гомеопатических разведениях (Траумель С 1 т 3р/д рассасывать 3-4 недели).

Некоторые пациенты после операции отмечают появление боли, першения, дискомфорта в глотке, связанные с интубацией, установкой ларингоскопа, воздействием хирургического инструмента. В послеоперационном периоде всем пациентам необходимо осматривать полость рта, глотки, гортаноглотки и гортани на предмет ссадин, кровоизлияний и других повреждений тканей. При выявлении травм слизистых оболочек назначают антисептики для применения в глотке в виде таблеток для рассасывания и полоскания (Деквалиния хлорид + Лизоцима гидрохлорид 1 т 4р/д рассасывать 5-7 дней), при выраженной боли в горле используют антисептики в комбинации с анестетиком (Лидокаин 1,5 мг + Грамицидин 10 мг -1-2 т 3-4 р/д или Флурбипрофен 8,75 мг 1 т 3-4 р/д рассасывать), в более легких случаях при субъективном дискомфорте рекомендованы травяные препараты, оказывающие смягчающее, увлажняющее и противовоспалительное действие (таблетки с шалфеем, эвкалиптом, ментолом и т.д. 4-5 р/д).

Схема назначения лекарственных препаратов в зависимости от характера и выраженности послеоперационного воспалительного процесса представлена в **таблице 1.**

PDF-XChange Viewer Click to buy NOW! www.docu-track.com
PDF-XChange Viewer Click to buy NOW! www.docu-track.com

	Таблица 1 – Схема послеоперационной фармакотерапии **преобладающий тип воспаления**			
	Катаральный		Фибринозный	
	Отек выражен незначительно	Отек сильно выражен	Умеренное количество фибринового налета	Большое количество фибринового налета
МЕСТНА ТЕРАПИЯ	Ингаляции: • мирамистин 0,01%-5 мл или диоксидин 0,5% - 5 мл 1-2 р/д в течение 7-10 дней • минеральная вода Ессентуки №4 по 5 мл или 0,09% NaCl по 5 мл до 2-3 р/д от 10 дней до 1 месяца	Ингаляции: • мирамистин 0,01%-5 мл или диоксидин 0,5% - 5 мл + дексаметазон2 мг (0,5 мл) 1-2 р/д 7 дней. • минеральная вода Ессентуки №4 по 5 мл или 0,09% NaCl по 5 мл до 2-3 р/д от 10 дней до 1 месяца	Ингаляции: • амброксол раствор для ингаляций 4 мл 1-2 р/д затем мирамистин 0,01%-5 мл или диоксидин 1% - 5 мл + дексаметазон 2 мг (1/2 ампулы) 1-2 р/д • минеральная вода Ессентуки №4 по 5 мл или 0,09% NaCl по 5 мл до 2-3 р/д от 10 дней до 1 месяца	Ингаляции: • флуимуцил-антибиотик по ½ флакона препарата 2 р/д в течение 6 -10 дней. • минеральная вода Ессентуки №4 по 5 мл или 0,09% NaCl по 5 мл до 2-3 р/д от 10 дней до 1 месяца Эндоларингеальные вливания: трипсин по 0,005г в 2мл 0,9% NaCl 5-7 дней
	Симптоматическая местная терапия для глотки: антисептики, антисептики в комбинации с анестетиком, травяные препараты для рассасывания			
СИСТЕМНАЯ ТЕРАПИЯ	Симптоматическая системная обезболивающая, антигистаминная терапия, противокашлевая, противорефлюксная терапия по показаниям			
		Дексаметазон 4-8 мг в/м 1р/д до 3-5 дней		
			Карбоцистеин 750 мг 3р/д внутрь 7-10 дней	
	Многокомпонентные гомеопатические препараты (Траумель С 1т 3р/д под язык 3-4 недели)			
	При сохранении признаков воспаления более 7 -10 дней:		При сохранении признаков воспаления более 7 -10 дней:	
	Энзимотерапия комплексными препаратами (Вобэнзим по 3 таблетки 3р/д 14 дней)	Энзимотерапия комплексными препаратами Вобэнзим по 3 таблетки 3р/д 21день)	Энзимотерапия комплексными препаратами (Флогэнзим по 2 таблетки 3р/д 14 дней)	Энзимотерапия комплексными препаратами (Флогэнзим по 2 таблетки 3р/д 21-28 дней)

PDF-XChange Viewer
Click to buy NOW!
www.docu-track.com
PDF-XChange Viewer
Click to buy NOW!
www.docu-track.com

Физиотерапевтическое лечение. Особое место в послеоперационном лечении пациентов занимает лекарственный форез. Фармакологический препарат под действием гальванического тока (электрофорез) или ультразвукового воздействия (фонофорез) оказывает быстрый эффект за счет создания относительно высокой концентрации непосредственно в зоне операции, при этом побочные реакции возникают редко. Под влиянием самого физического фактора – гальванического тока или ультразвука происходит ряд физико-химических изменений в тканях, изменяются диффузные процессы, скорость биохимических реакций, улучшается микроциркуляция и трофика тканей, усиливается регенерация, что вызывает противовоспалительный, спазмолитический, десенсибилизирующий эффект и нейровегетативное нормализующее действие, особенно в сочетании с лекарственным препаратом. В качестве лекарственного препарата при катаральной форме воспаления рекомендован 3-5% раствор кальция хлорида или 2,5-3% раствор йодида калия при более выраженном инфильтративном воспалении. При фибринозной форме ларингита рекомендован электрофорез с раствором лидазы (гиалуронидазы 64 УЕ). При гранулемах гортани хороший терапевтический эффект оказывает электрофорез с 2% раствором сульфатом цинка. Известен выраженный противовоспалительный эффект магнитолазерной терапии. Противопоказания к проведению физиотерапии общеизвестны, не рекомендовано так же ее использование, за исключением аэрозольтерапии, при папилломатозе гортани и хроническом гиперпластическом ларингите.

Послеоперационный мониторинг за пациентами. Полная диагностика клинико-функционального состояния гортани должна включать микроларингоскопию, видеоларингостробоскопию и спектральный компьютерный анализ голоса. Мониторинг течения

PDF-XChange Viewer Click to buy NOW! www.docu-track.com
PDF-XChange Viewer Click to buy NOW! www.docu-track.com

послеоперационного ларингита необходимо проводить ежедневно первые трое суток, затем на 7,14,21,30 сутки после операции, в дальнейшем через 2-3 мес.

Особенно тщательного и длительного наблюдения требуют пациенты с хроническим гиперпластическим ларингитом, папилломатозом гортани и гранулемой гортани - ввиду рецидивирующего характера течения заболевания; хроническим отечно-полипозным ларингитом и мембраной гортани – для мониторинга течения послеоперационного воспаления, профилактики повторного сращения комиссуры гортани и функциональных гипо-гипертонусных дисфоний.

После эндоларингеальных микрохирургических вмешательств пациентам необходимо соблюдать щадящий физический режим, избегать подъема тяжестей, посещения бани и сауны в течение 1 месяца, длительного пребывания на улице в холодное время года.

ОСЛОЖНЕНИЯ ЭНДОЛАРИНГЕАЛЬНЫХ МИКРОХИРУРГИЧЕСКИХ ВМЕШАТЕЛЬСТВ

Эндоларингеальное микрохирургическое вмешательство может сопровождаться длительной послеоперационной дисфонией, которая снижает эффективность проведенного лечения, ограничивает трудоспособность и затрудняет общение пациента. Послеоперационная дисфония может быть обусловлена как течением послеоперационного ларингита, так и ятрогенными осложнениями самой операции.

Рубцовые деформации голосовых складок. Наиболее тяжелым осложнением эндоларингеальных микрохирургических вмешательств является рубцовый процесс. Рубцовая деформация может развиться по краю одной или двух голосовых складок, быть в виде локального втяжения, распространенного дефекта или рубцовой мембраны комиссуры, возможны сочетания различных видов деформаций (рисунок 2,3).

PDF-XChange Viewer
Click to buy NOW!
www.docu-track.com

Рисунок 2 - Рубцовая деформация правой голосовой складки после эндоларингеального удаления полипа правой голосовой складки

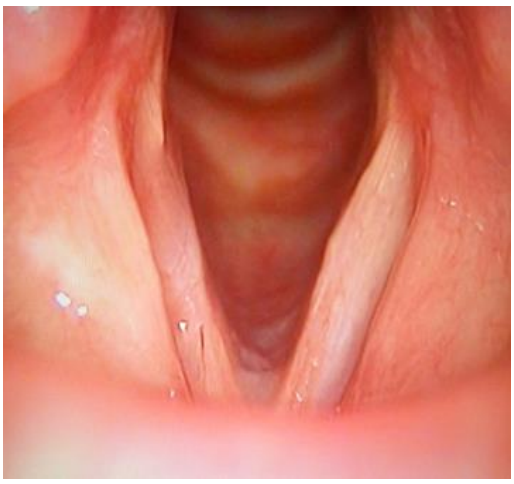

Рисунок 3 - Рубцовая деформация обеих голосовых складок с формированием рубцовой мембраны после эндоларингеального удаления папиллом гортани

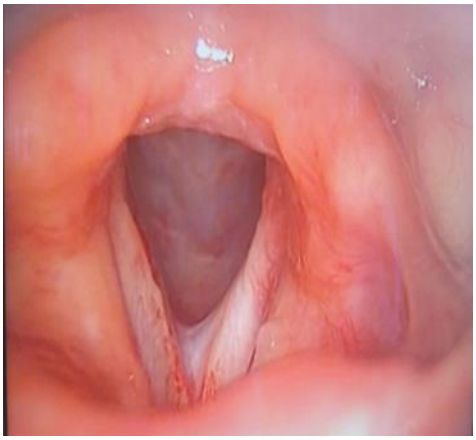

Основными факторами, способствующими развитию рубцового процесса, являются - радикальное удаление образований голосовых складок с травматизацией собственной пластинки и подлежащих тканей; неправильный подбор режима излучения при работе с хирургическим CO_2 лазером и глубокое термическое повреждение радиоволновым воздействием; повторные и необоснованные эндоларингеальные вмешательства, биопсии; отсутствие послеоперационного лечения и

наблюдения за пациентами. В связи с тем, что в исходе затяжного течения воспалительного процесса может развиться рубцовый процесс, послеоперационная местная и системная фармакотерапия должна проводиться всем пациентам без исключения. Несоблюдение пациентом рекомендаций врача, курение, нарушение голосового режима, использование твердой атаки при фонации, присоединение острых респираторных инфекций в послеоперационном периоде также способствуют рубцовому процессу.

Особого внимания заслуживают пациенты с новообразованиями гортани, локализующимися в передних третях голосовых складок и области комиссуры, так как травматизация этих областей приводит к развитию рубцовой мембраны. Лечение рубцовых мембран является сложной задачей. В связи с близостью правой и левой голосовых складок друг к другу в области комиссуры гортани и соприкосновением раневых поверхностей высока вероятность сращения и рецидива мембраны. Для профилактики рецидива используется интраоперационная установка силиконового киля между голосовыми складками или ежедневное разведение краев голосовых складок в послеоперационном периоде с обязательным противовоспалительным лечением с использованием ферментных препаратов.

Гранулема гортани. Гранулема представляет собой опухолеподобное образование, характеризующееся вялотекущим неспецифическим воспалительным процессом. Причиной развития гранулем после хирургического вмешательства является травма слизистой оболочки задних отделов голосовых складок. Чаще всего травма возникает при экстренной или сложной интубации эндотрахеальной трубкой. Другими причинами развития гранулемы гортани является травма области голосового отростка черпаловидного хряща при удалении патологической ткани микроинструментом или воздействием лазера. Иногда гранулема

формируется из оставленных флотирующих участков слизистой оболочки в месте операции. Наличие у пациента гастроэзофеальной рефлюксной болезни является фактором, способствующим поддержанию воспалительного процесса в задних отделов гортани, и, следовательно, провоцирующий развитие и рецидивирование гранулемы гортани. Дополнительной травме задних отделов гортани способствует большая голосовая нагрузка в раннем послеоперационном периоде, привычный разговор на твердой атаке, крик. Щадящие методы хирургического вмешательства и интубации, своевременное адекватное послеоперационное лечение, включая противорефлюксную терапию, оптимизация голосового режима помогают предотвратить развитие гранулемы гортани.

ФУНКЦИОНАЛЬНЫЕ РАССТРОЙСТВА ГОЛОСА В ПОСЛЕОПЕРАЦИОННОМ ПЕРИОДЕ

Присоединение функционального расстройства голоса в послеоперационном периоде значительно замедляет сроки восстановления голосовой функции пациента. Наиболее характерны гипотонусные и гипо-гипертонусные расстройства, которые зачастую формируются еще до хирургического вмешательства, за счет длительного перенапряжения внутренних и наружных мышц гортани. После хирургического лечения данный механизм голосоведения может сохраняться и усиливаться, приводя к длительной дисфонии или афонии. В других случаях функциональное расстройство может возникнуть первично после операции, так как гортань не успевает адаптироваться к изменившимся условиям фонации.

Нарушение голоса, возникшее после операции при отсутствии органических факторов, мешающих смыканию голосовых складок, мы назвали функциональным компонентом дисфонии. Проявлением функционального компонента дисфонии мы считали нарушение физиологии гортани, сопровождающееся снижением тонуса голосовых мышц, «серповидной» формой краев голосовых складок, с формированием широкой овальной или линейной щели и явлениями частично ложно-складковой фонации, а также несоответствие качества голоса пациента ларингоскопической картине. Эндофотографии гортани в ранние сроки после операции с явлениями функционального компонента представлены на рисунке 4.

Рисунок 4 - Эндофотографии гортани в ранние сроки после операции по поводу хронического отечно-полипозного ларингита: А - гипертонус гортани с ложноскладковой фонацией, Б - гипо-гипертонус гортани.

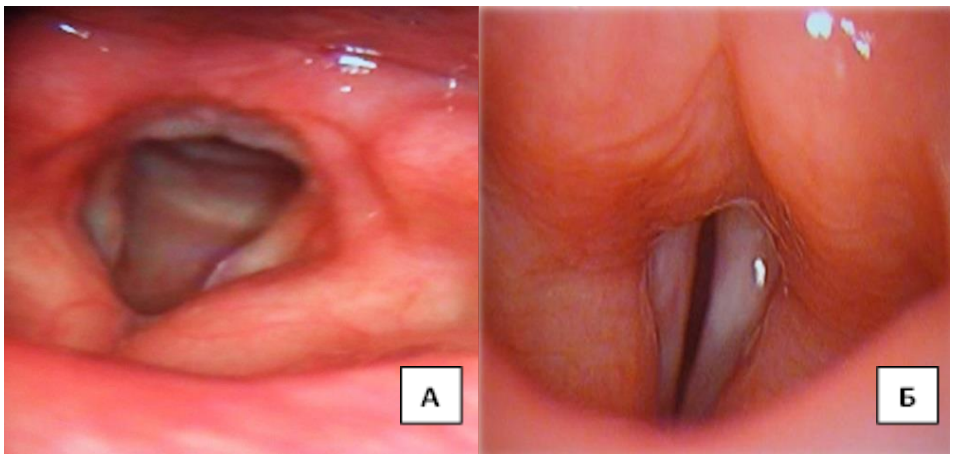

Основными факторами, способствующими развитию функционального компонента дисфонии, являются - большой объем патологической ткани на голосовых складках, большой объем

хирургического вмешательства, привычный разговор на «твердой атаке», большой объем голосовой нагрузки в раннем послеоперационном периоде или длительное полное молчание. К дополнительным факторам, провоцирующим функциональные голосовые расстройства можно отнести возраст, старше 50 лет, астеническое состояние пациента, тревожно-депрессивные расстройства.

Фонопедия. При выявлении признаков напряженной фонации до операции необходимо направлять пациентов на фонопедию. Выработка навыка физиологического смыкания до хирургического лечения поможет предотвратить развитие стойкого функционального расстройства после операции. В фонопедии перед хирургическим лечением в обязательном порядке нуждаются пациенты с узелками голосовых складок, а также профессионалы голоса. Также рекомендовано направлять к фонопеду пациентов с распространенными формами папилломатоза гортани и хронического отечно-полипозного ларингита.

Всем пациентам после эндоларингеального микрохирургического вмешательства рекомендован строгий голосовой покой в день операции с постепенным увеличением голосовой нагрузки с 1-2 суток после операции. Режим полного длительного молчания не рекомендуется в связи с его угнетающим действием на психо-эмоциональное состояние пациента. Более строгий голосовой режим рекомендован пациентам с узелками голосовых складок, гранулемой гортани и при тяжелом течении послеоперационного ларингита.

При появлении первых признаков функционального расстройства голоса после эндоларингеального вмешательства пациентов направляют на фонопедию. В начале фонопедических занятий необходимо учитывать: психоэмоциональный статус пациента, сроки после операции и клинико-функциональное состояние голосового аппарата, влияние заболевания на различные сферы жизни, наличие сопутствующих заболеваний. В ходе

беседы обращают внимание на тональность, силу, рабочий динамический диапазон, тембр, особенности голосовой атаки, дикцию, характер фонационного дыхания, работу артикуляционного аппарата, состояние шейной мускулатуры и осанку обследуемого. Это позволяет оптимизировать и индивидуализировать фонопедическую помощь и оценить эффективность голосовосстановительного обучения. Нередко определенная часть пациентов не готова к самостоятельной и совместной работе со специалистом, поэтому важно на первых занятиях определить степень включенности и мотивировать пациента к дальнейшей работе.

При наличии у пациентов функционального гипертонусного компонента дисфонии проводят фонопедические занятия, целью которых является уменьшение напряжения мышц шеи, релаксацию, формирование дыхательной «опоры», удлинение фонационного выдоха, устранение дисбаланса мышечного тонуса, чрезмерного фонационного давления, перевод речи с «твердой» на «мягкую» атаку. По нашим данным это способствует уменьшению травматизации краев голосовых складок, позволяет избежать кровоизлияний, вследствие повышенной ломкости сосудов и усиления их проницаемости. Особое значение эта терапия приобретает у лиц голосо-речевых профессий. Применяют упражнения, способствующие подачи голоса на мягкой атаке. Обычно это произнесение сонорных [м] или [н]. Звук произносился «в маску» изолировано, затем вводят в состав слогов и слов. Постепенно отмечают закрепление нормальной фонации. Правильность подачи голоса контролируют «на слух» при этом обязательным является ощущение комфортности и удобства произнесения.

При выявлении у пациентов преобладания клиники гипотонусного и гипо-гипертонусного расстройства коррекцию начинают с сочетания дыхательных упражнений и мягких голосовых упражнений на «придыхательной» атаке с постепенным переходом к голосовым

PDF-XChange Viewer
Click to buy NOW!
www.docu-track.com

упражнениям, направленным на активизацию голосовых мышц и улучшение смыкания голосовых складок. Курс фонопедии может быть дополнен электростимулирующей терапией.

Электростимулирующая терапия. Стандартно проводят курс диадинамических токов или синусоидальных модулированных токов на область гортани. Возможно применение сочетанного воздействия на мышцы гортани низкочастотных импульсных токов с одномоментной фонопедией посредством метода нейромышечной электро-фонопедической стимуляции гортани. Курс стимуляций гортани проводят на аппарате Vocastim-Master (Физиомед, Германия) с 3-4 суток после операции. Применение этого метода стимулирует кровообращение, улучшает трофику тканей, способствует мышечной релаксации и снятию спастических напряжений, что ускоряет репаративные процессы в местах операции и способствует нормализации физиологии гортани. Во время стимуляций все ощущения должны быть комфортными, при появлении боли, ощущения скованности и сухости процедуру прекращают. Занятие включает от 1 до 3 фонопедических упражнений, входящих в программное обеспечение прибора. В связи с тем, что в раннем послеоперационном периоде невозможно проведение полноценной голосовой нагрузки, выбираются максимально легкие для выполнения голосовые упражнения. Метод нейромышечной электро-фонопедической стимуляции гортани показал высокую эффективность в комплексном голосовосстановительном лечении пациентов с функциональным компонентом послеоперационной дисфонии.

PDF-XChange Viewer
Click to buy NOW!
www.docu-track.com

ЗАКЛЮЧЕНИЕ

Всем пациентам, которым планируется эндоларингеальное микрохирургическое вмешательство, необходимо проводить полную диагностику клинико-функционального состояния гортани, включающую микроларингоскопию, ларингостробоскопию и спектральный компьютерный анализ голоса. При выявлении у пациентов признаков напряженной фонации с явлениями частично-ложноскладкового голоса, а также пациентов с узелками голосовых складок необходимо направлять на фонопедию до хирургического лечения. Пациент должен быть информирован о методе предстоящей операции и особенностях послеоперационного периода, необходимости соблюдения щадящего голосового режима и строгого соблюдения рекомендаций врача, необходимости отказа от курения или ограничения контакта с вредными профессиональными факторами на время лечения. Оперативное лечение должно проводиться максимально щадящими способами, с сохранением неизмененной слизистой оболочки голосовых складок и бережным отношением к тканям области комиссуры гортани. Всем пациентам необходимо проводить послеоперационное лечение в зависимости от преобладающего типа воспалительного процесса и его выраженности. Мониторинг течения послеоперационного ларингита рекомендуем проводить ежедневно первые трое суток, затем на 7,14,21,30 сутки после операции, в дальнейшем через 2-3 мес. Выявление признаков формирования рубцовых деформаций или гранулемы гортани требует коррекции проводимой терапии с учетом наличия сопутствующей патологии, индивидуальных особенностей голосоведения и психоэмоционального статуса, а также тщательного наблюдения. При выявлении признаков функционального компонента дисфонии в ранние сроки после операции пациенту показано проведение голосовосстановительного лечения, включающего фонопедию, а при

PDF-XChange Viewer
Click to buy NOW!
www.docu-track.com

отсутствии противопоказаний курса нейромышечной электро-фонопедической стимуляции гортани или других видов электротерапии. Своевременное начало голосовосстановительного лечения позволяет нормализовать физиологию гортани, ускорить репаративные процессы, предотвратить развитие осложнений, сократить сроки восстановления голоса. Алгоритм ведения пациентов до и после эндоларингеального микрохирургического вмешательства представлен на рисунке 5.

Рисунок 5 - Алгоритм ведения пациентов до и после эндоларингеального микрохирургического вмешательства

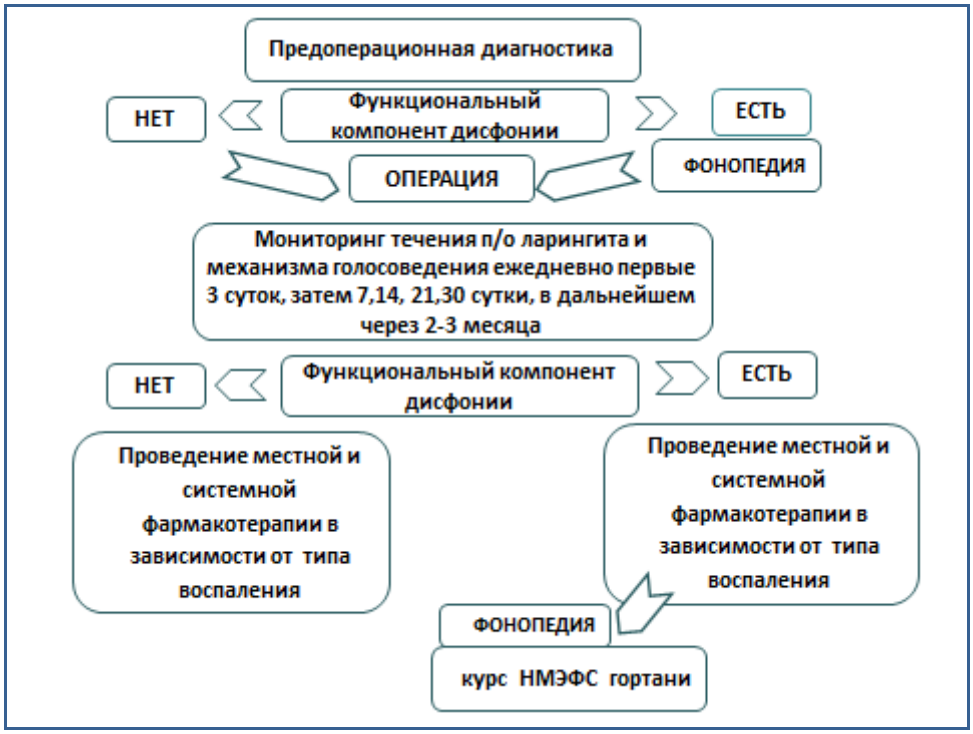

Таким образом, отсутствие послеоперационного лечения и мониторинга за пациентом после эндоларингеального микрохирургического вмешательства может привести к нивелированию результатов хорошо выполненной операции. С другой стороны, правильное послеоперационное ведение пациента способно восстановить клинико-функциональное состояние гортани и реабилитировать голосовую функцию пациента в минимальные сроки.

PDF-XChange Viewer
Click to buy NOW!
www.docu-track.com

СПИСОК ИСПОЛЬЗОВАННЫХ ИСТОЧНИКОВ

1. Ингаляционная терапия при воспалительных заболеваниях гортани /Кунельская Н. Л., Романенко С. Г., Павлихин О. Г., Елисеев О. В. //Лечебное дело-2011.- № 2.-С. 23-27

2. Лесогорова Е. В. Способ реабилитации голосовой функции у пациентов с хроническим отечно - полипозным ларингитом после хирургического вмешательства/ Е.В. Лесогорова // Российская оториноларингология.- 2014.- №1(68).- С. 135-139

3. Фонопедия как адаптогенный фон в хирургии гортани /Плужников М.С., Соловьёва Е.А., Рябова М.А., Карпищенко С.А. //Российская оториноларингология.-2003.-№2.-С.60-62

4. Послеоперационное ведение больных, перенесших эндоларингеальные хирургические вмешательства /Крюков А.И., Романенко С.Г., Павлихин О.Г., Елисеев О.В. //Материалы 6-й науч.-практ. конф. «Фармакологические и физические методы лечения в оториноларингологии».- 2008.-Т1.-С.528-529

5. A basic protocol for functional assessment of voice pathology, especially for investigating the efficacy of (phonosurgical) treatments and evaluating new assessment techniques /Dejonckere PH, Bradley P, Clemente P, Cornut G, Crevier-Buchman L, Friedrich G, Van De Heyning P, Remacle M, Woisard V.// Eur Arch Otorhinolaryngol. -2001; 258(2). - P. 77-82.

6. Gluk Th. Phonetik-Chirurgie deroberen Luftund Speisewege und kunstlicher und maturlicher Stimmersatz (Phonetik –surgery of the upper aerodigestive traktand artificialand natural voice restoration)// Monatsschrift fur Ohrenheilkunde und Laryngo Rhinologie.- 1930; 64(8).- P. 881-893

7. Phonosurgery of the vocal folds: a classification proposal / Remacle M, Friedrich G, Dikkers FG, de Jong F.// Eur Arch Otorhinolaryngol.- 2003; 260.- P.1-6