PDF-XChange Viewer
Click to buy NOW!
www.docu-track.com

ПРАВИТЕЛЬСТВО МОСКВЫ

Департамент здравоохранения города Москвы

«МОСКОВСКИЙ ВРАЧ»
КОМПЬЮТЕРНАЯ ТОМОГРАФИЯ ВИСОЧНЫХ КОСТЕЙ В КЛИНИЧЕСКОЙ ПРАКТИКЕ ОТОРИНОЛАРИНГОЛОГА

Методические рекомендации

PDF-XChange Viewer
Click to buy NOW!
www.docu-track.com

PDF-XChange Viewer
Click to buy NOW!
www.docu-track.com

ПРАВИТЕЛЬСТВО МОСКВЫ

Департамент здравоохранения города Москвы

«Московский врач»

КОМПЬЮТЕРНАЯ ТОМОГРАФИЯ ВИСОЧНЫХ КОСТЕЙ В КЛИНИЧЕСКОЙ ПРАКТИКЕ ОТОРИНОЛАРИНГОЛОГА

Методические рекомендации

Москва 2019

PDF-XChange Viewer
Click to buy NOW!
www.docu-track.com

Москва - 2018

ПРАВИТЕЛЬСТВО МОСКВЫ

ДЕПАРТАМЕНТ ЗДРАВООХРАНЕНИЯ ГОРОДА МОСКВЫ

СОГЛАСОВАНО	СОГЛАСОВАНО	РЕКОМЕНДОВАНО
Главный внештатный специалист Департамента здравоохранения города Москвы по лучевой диагностике	Главный внештатный специалист Департамента здравоохранения города Москвы по оториноларингологии	Экспертным советом по науке Департамента здравоохранения города Москвы №
Морозов С.П.	Крюков А.И.	
«___» _____ 2018 г.	«___» _____ 2018 г.	«___» _____ 2018 г.

«МОСКОВСКИЙ ВРАЧ»

КОМПЬТЕРНАЯ ТОМОГРАФИЯ ВИСОЧНЫХ КОСТЕЙ В КЛИНИЧЕСКОЙ ПРАКТИКЕ ОТОРИНОЛАРИНГОЛОГА

Методические рекомендации 120

PDF-XChange Viewer
Click to buy NOW!
www.docu-track.com

PDF-XChange Viewer
Click to buy NOW!
www.docu-track.com

Москва - 2018

ПРАВИТЕЛЬСТВО МОСКВЫ

ДЕПАРТАМЕНТ ЗДРАВООХРАНЕНИЯ ГОРОДА МОСКВЫ

СОГЛАСОВАНО	**СОГЛАСОВАНО**	**РЕКОМЕНДОВАНО**
Главный внештатный специалист Департамента здравоохранения города Москвы по лучевой диагностике	Главный внештатный специалист Департамента здравоохранения города Москвы по оториноларингологии	Экспертным советом по науке Департамента здравоохранения города Москвы №
Морозов С.П.	Крюков А.И.	
« » _____ 2018 г.	« » _____ 2018 г.	« » _____ 2018 г.

«МОСКОВСКИЙ ВРАЧ»

КОМПЬТЕРНАЯ ТОМОГРАФИЯ ВИСОЧНЫХ КОСТЕЙ В КЛИНИЧЕСКОЙ ПРАКТИКЕ ОТОРИНОЛАРИНГОЛОГА

Методические рекомендации

PDF-XChange Viewer
Click to buy NOW!
www.docu-track.com

Учреждение-разработчик:

Государственное бюджетное учреждение здравоохранения города Москвы «Научно-исследовательский клинический институт оториноларингологии им. Л.И. Свержевского» Департамента здравоохранения города Москвы.

Составители:

д.м.н., проф. А.И. Крюков, д.м.н., проф. Н.Л. Кунельская, д.м.н. Е.В. Гаров, д.м.н. Е.И. Зеликович, к.м.н. Н.Г. Сидорина, к.м.н. О.В. Федорова, к.м.н. Е.Е. Загорская, к.м.н. В.Н. Зеленкова, к.м.н. П.А. Сударев, к.м.н. Г.В. Куриленков, Е.Е. Гарова, В.В. Мищенко, А.С. Мепаришвили, Е.Г. Лапенко, В.Э. Киселюс, Ф.А. Томилин

Рецензенты: доктор медицинских наук, профессор, заведующий кафедрой болезней уха, горла и носа лечебного факультета ФГАОУ ВО Первый МГМУ им. И.М. Сеченова Минздрава РФ (Сеченовский Университет) В.М.Свистушкин

доктор медицинских наук, профессор, зам. главного врача по медицинской части ГБУЗ ГКБ №29 им Н.Э.Баумана ДЗМ, Заслуженный врач РФ - М.Г. Лейзерман

Предназначение:

В данных методических рекомендациях представлена нормальная анатомии височных костей по данным компьютерной томографии, описан алгоритм интерпретации томограмм височных костей. Показано диагностическое значение компьютерной томографии при заболеваниях уха, травматических повреждениях височной кости и врождённой патологии внутреннего уха. Методические рекомендации рассчитаны на врачей оториноларингологов, сурдологов и отохирургов.

Данный документ является собственностью Департамента здравоохранения города Москвы и не подлежит тиражированию без соответствующего разрешения.

PDF-XChange Viewer
Click to buy NOW!
www.docu-track.com

СОДЕРЖАНИЕ

1. Введение……..……5
2. КТ диагностика заболеваний наружного уха……....8
3. КТ диагностика воспалительных заболеваний среднего уха……..9
4. КТ диагностика отосклероза……..12
5. КТ диагностика опухолей височной кости……...13
6. Травматические повреждения височной кости……....15
7. КТ диагностика заболеваний внутреннего уха……17
8. Приложение……18
9. Список литературы……29

СПИСОК СОКРАЩЕНИЙ

КТ – компьютерная томография,

ХГСО – хронический гнойный средний отит

МРТ – магнито-резонансная томография

ЗЧЯ – задняя черепная ямка

ВПК – верхний полукружный канал

ПК – полукружные каналы

МПР – мультипланарная реконструкция

PDF-XChange Viewer
Click to buy NOW!
www.docu-track.com

ВВЕДЕНИЕ

Правильная интерпретация томограмм неизменённой височной кости с учётом многочисленных анатомических вариантов её строения необходима для понимания патологической КТ-анатомии височных костей при различных заболеваниях уха.

На сегодняшний день для КТ височных костей используется спиральная программа сканирования с толщиной среза 0,5 – 0,625 мм с последующим выполнением мультипланарных реконструкций (МПР) в аксиальной и коронарной проекциях. Плоскость аксиальной МПР соответствует орбитомеатальной линии, плоскость коронарной МПР – параллельна венечному шву.

При подозрении на опухоль височной кости проводится дополнительное исследование с болюсным внутривенным контрастированием. Используются неионные контрастные препараты (Омнипак, Ультравист и др.) в концентрации 300-370 мг I/мл, объемом 100 мл (1-2 мл/кг массы тела детям). Исследование выполняется в артериальную, венозную и паренхиматозную фазы контрастирования.

На томограммах ***в аксиальной проекции*** оптимально определяются одновременно с обеих сторон наружный слуховой проход, костное устье слуховой трубы, клетки сосцевидного отростка, барабанная полость с расположенными в ней слуховыми косточками, окна лабиринта, улитка, преддверие, полукружные каналы, внутренний слуховой проход. Визуализируются 1-ая (лабиринтная), 2-ая (тимпанальная) части канала лицевого нерва на протяжении и 3-я мастоидальная часть канала определяется в ортогональной проекции, а также крупные сосуды (канал внутренней сонной артерии, луковица яремной вены, сигмовидный синус)

В коронарной проекции одновременно исследуются обе височные кости. Полученные изображения позволяют оценить наружный слуховой проход, крышу барабанной полости и антрума, все отделы барабанной полости, положение цепи слуховых косточек, окна лабиринта, структуры внутреннего

PDF-XChange Viewer Click to buy NOW! www.docu-track.com

уха, 3-ю (мастоидальную) часть канала лицевого нерва на протяжении, а 1-ую (лабиринтную) и 2-ую (тимпанальную) части канала в ортогональной проекции. Хорошо визуализируются крупные сосуды (канал внутренней сонной артерии, луковица яремной вены, сигмовидный синус).

Показания к КТ – височных костей

Показаниями к выполнению КТ – височных костей в настоящее время являются:

1. Осложнённые формы острого гнойного среднего отита
2. Хронические воспалительные заболевания среднего уха
3. Подозрение на объёмное образование височной кости
4. Отосклероз - для исключения активного процесса и для диагностики причин неудовлетворительных результатов стапедопластики.
5. Врождённые аномалии развития среднего и внутреннего уха
6. Клинически неясные формы нарушений слуха по кондуктивному, сенсоневральному и смешанному типу
7. Периферические головокружения
8. Травматическое повреждение височной кости
9. Отогенный парез или паралич лицевого нерва
10. Отбор пациентов на кохлеарную имплантацию с двусторонней сенсоневральной тугоухостью 4 степени и глухотой.

Алгоритм оценки КТ височных костей.

Для правильной оценки компьютерных томограмм височной кости целесообразно использовать протокол интерпретации томограмм. Первым этапом определяется соответствие данных пациента и исследования, дату выполнения, маркировку правой и левой стороны. Затем проводится анализ компьютерных данных по следующей схеме:

1. Оценивается тип строения и степень пневматизации сосцевидного отростка.

PDF-XChange Viewer Click to buy NOW! www.docu-track.com
PDF-XChange Viewer Click to buy NOW! www.docu-track.com

2. Состояние наружного слухового прохода, его просвет и состояние костных стенок.
3. Состояние барабанной полости (размеры, форма, пневматизация, костные стенки, карманы (синусы)).
4. Костное устье слуховой трубы (пневматизация).
5. Состояние цепи слуховых косточек: положение, форма, размеры, плотность и контуры каждого элемента, связочный аппарат и сухожилия мышц барабанной полости.
6. Состояние окон лабиринта.
7. Состояние структур внутреннего уха.
8. Состояние внутреннего слухового прохода.
9. Канал лицевого нерва (расположение, состояние костных стенок).
10. Особенности расположения внутренней сонной артерии, луковицы яремной вены и сигмовидного синуса.
11. Особенности расположения дна средней черепной ямы.

При оценки КТ- височных костей выделяют три этажа барабанной полости: верхний этаж (аттик), находится выше уровня короткого отростка молоточка, средний (мезотимпанум) – между коротким отростком молоточка и нижним краем барабанной перепонки, нижний этаж (гипотимпанум) – под нижней границей барабанной перепонки.

Для лучшей визуальной оценки КТ-анатомии височной кости в аксиальной проекции, некоторые структуры сравнивают с различными образами, такими как: молоточко-наковальневое сочленение в норме имеет вид «рожка с мороженым»; аттик, адитус, антрум – «песочных часов», внутренний слуховой проход - «воронки», верхний полукружный канал – «змеиных глаз», горизонтальный полукружный канал – «перстня».

Важное значение, особенно при планировании операций на ухе, имеет оценка особенностей строения височной кости. Необходимо анализировать варианты расположения крупных сосудов. Предлежание сигмовидного синуса при КТ отмечается близким расположением сигмовидного синуса и задней

PDF-XChange Viewer Click to buy NOW! www.docu-track.com

стенки наружного слухового прохода (менее 10 мм). При высоком расположении луковицы яремной вены на КТ отчетливо видно, что при данном варианте строения луковица ярёмной вены приподнимает дно барабанной полости, перемещая его в гипо- или даже мезотимпанум. Если в дне барабанной полости имеются дегисценции, то луковица яремной вены свободно пролабирует в барабанную полость. Дистопия внутренней сонной артерии характеризуется прохождением внутренней сонной артерии через барабанную полость, что отчетливо визуализируется на томограммах.

К вариантному строению височной кости, выявляемому на КТ, относится так называемое низкое стояние дна средней черепной ямки, при котором последнее располагается ниже крыши барабанной полости.

КТ ДИАГНОСТИКА ЗАБОЛЕВАНИЙ НАРУЖНОГО УХА

Костно-хрящевые экзостозы и остеомы наружного слухового прохода.

В КТ-изображении экзостозы определяются как дополнительные образования костной плотности с ровными четкими контурами, широким основанием, прилежащие к стенке слухового прохода и вызывающие сужение его просвета. Чаще определяется двусторонний процесс. Отличием остеомы наружного слухового прохода от костно-хрящевого экзостоза является наличие тонкой костной ножки, прикрепляющейся к стенке слухового прохода. КТ позволяет детально оценить характер, размеры остеомы, расположение ее костной ножки, а также состояние слухового прохода и полостей среднего уха. Как правило, при остеоме наружного слухового прохода процесс носит односторонний характер.

Злокачественные опухоли наружного слухового прохода (плоскоклеточный рак, базальноклеточный рак, аденокарцинома).

Злокачественные опухоли наружного слухового прохода на ранних стадиях характеризуются наличием мягкотканого патологического субстрата,

PDF-XChange Viewer Click to buy NOW! www.docu-track.com

вызывающего сужение, деформацию или полное исчезновение воздушного просвета наружного слухового прохода на КТ-изображениях. Отмечается нарушение пневматизации части ячеек сосцевидного отростка и барабанной полости, отсутствие деструктивного процесса костных структур.

При прогрессировании злокачественной опухоли выявляются распространённые деструктивные очаги литического характера, сначала в височной кости, а затем и в других костях основания черепа.

КТ ДИАГНОСТИКА ВОСПАЛИТЕЛЬНЫХ ЗАБОЛЕВАНИЙ СРЕДНЕГО УХА

Острый средний отит

КТ височных костей при остром неосложнённым среднем отите выполняется достаточно редко. Однако если исследование проводится, обнаруживаются неспецифические воспалительные изменения: наличие в барабанной полости и клетках сосцевидного отростка гомогенного патологического субстрата с уровнем жидкости и отсутствием костных деструктивных изменений в височной кости.

Мастоидит

В начальной стадии мастоидита определятся снижение пневматизации полостей среднего уха с минимальными деструктивными изменениями межклеточных перегородок и стенок антрума.

При формирование костного абсцесса определяется полость в сосцевидном отростке, сформировавшаяся вследствие разрушения межклеточных перегородок. Разрушение кортикального слоя свидетельствует о формировании субпериостального абсцесса. В зависимости от локализации деструктивных изменений в пирамиде височных кости различают: постаурикулярный абсцесс, бецольдовский мастоидит, зигоматицит, апикальный петрозит, которые хорошо визуализируются методом КТ височных костей.

PDF-XChange Viewer Click to buy NOW! www.docu-track.com
PDF-XChange Viewer Click to buy NOW! www.docu-track.com

Хронический гнойный средний отит

КТ височных костей позволяет выявить изменения в височной кости, характерные для хронического гнойного среднего отита (ХГСО) - склеротические процессы, продуктивные изменения в полостях среднего уха, кариозные изменения слуховых косточек и стенок полостей среднего уха. Точно определить характер патологического субстрата по данным КТ височных костей (холестеатома, фиброз, грануляции, экссудат, гной) даже с помощью денситометрического метода не представляется возможным, так как на томограммах он выглядит одинаково и можно лишь его предположить по вторичным томографическим признакам. Выявить холестеатому полостей среднего уха позволяют определённые КТ симптомы.

Хронический гнойный средний отит без холестеатомы

При ХГСО без холестеатомы определяется широкий спектр КТ изменений: склеротические изменения сосцевидного отростка, которые проявляются утолщением межклеточных перегородок, вплоть до исчезновения просвета ячеек. Нарушение пневматизации полостей среднего уха обусловлено наличием в них утолщенной слизистой оболочки, грануляционной ткани и гноя, что на томограммах отображается в виде патологического субстрата мягкотканой плотности, вытесняющего воздух. Степень выраженности данного КТ-симптома может быть различна и во многом зависит от того, в период обострения или ремиссии оно проводилось. Могут быть выявлены деструктивные изменения слуховых косточек, которые проявляются частичным или полным отсутствием отдельных элементов цепи, понижением их плотности, нечёткостью и неровностью контуров. Деструктивный процесс в стенках полостей среднего уха на КТ проявляется дефектом или значительным истончением стенки барабанной полости, антрума или межклеточных перегородок в сосцевидном отростке.

Хронический гнойный средний отит с холестеатомой

При ХГСО диагностическим критерием, позволяющим выявить холестеатому полостей среднего уха при КТ височных костей, является ремоде-

PDF-XChange Viewer Click to buy NOW! www.docu-track.com

лирование аттика, адитуса и антрума. Для холестеатомы более характерны наличие мягкотканного образования в аттике, расширения адитуса, деструкции стенок полостей среднего уха, деструкции и дислокации слуховых косточек, деструктивной полости в антромастоидальной области.

КТ – картина холестеатомы аттика характеризуется наличием в эпитимпануме мягкотканого субстрата в сочетании с разрушением латеральной стенки аттика и верхне-задней стенки наружного слухового прохода. Типичными признаками холестеатомы аттика являются деструктивные изменения слуховых косточек и их дислокация.

Холестеатома аттикоантральной области в дополнение к названным симптомам характеризуется расширением входа в антрум.

При распространении холестеатомы за пределы полостей среднего уха при КТ определяется единая полость в антромастоидальной области с преимущественно склерозированными стенками.

При холестеатоме разрушение костной ткани сопровождается резорбцией и кариесом, что отображается на КТ. Ровные, чёткие, склерозированные костные стенки полости свидетельствуют о резорбции. Кариозные изменения характеризуются костными дефектами или понижением плотности костной ткани с нечёткостью и неровностью её краёв на отдельных участках. Возможность выявления кариозных изменений при КТ височных костей позволяет диагносцировать такие осложнения холестеатомы как, ограниченный пахименингит при разрушении крыши и задней грани пирамиды; локальное отсутствие костной стенки в области полукружных каналов или медиальной стенки барабанной полости, свидетельствующие о наличие фистул полукружных каналов или улитки, разрушение стенок канала лицевого нерва.

Послеоперационные полости среднего уха.

У пациентов, перенёсших санирующую операцию на среднем ухе, КТ височных костей позволяет оценить послеоперационную полость, её стенки, патологический субстрат, состояние цепи слуховых косточек, канала лицевого нерва, крыши аттика и антрума. Мозговая грыжа характеризуется прола-

бированием мозговой ткани через дефект крыши в послеоперационную полость. Ликворный свищ и ушная ликворея проявляется дефектом крыши и наличием в послеоперационной полости и наружном слуховом проходе субстрата жидкостной плотности. Рецидив холестеатомы на КТ проявляется наличием в послеоперационной полости костно-деструктивных изменений стенок полости и объёмным характером патологического субстрата.

Экссудативный отит

КТ-исследование выполняется при рецидивах экссудативного среднего отита в диагностически сложных случаях и при неясной этиологии процесса.

Характерными КТ – признаками экссудативного среднего отита является нарушение пневматизации костного устья слуховой трубы, втяжение барабанной перепонки, наличие жидкости в барабанной полости, антруме, в клетках сосцевидного отростка в виде уровней или тотально выполняющей полости среднего уха.

КТ ДИАГНОСТИКА ПРИ ОТОСКЛЕРОЗЕ

При отосклерозе изменения определяются в костной капсуле лабиринта, что находит отображение на КТ. Очаги отоспонгиоза или отосклероза хорошо выявляются в виде участков пониженной плотности на фоне высокоплотной гомогенной капсулы лабиринта. Различают фенестральную, кохлеарную и смешанную формы отосклероза. ***При фенестральной форме*** в промонториальной стенке барабанной полости, кпереди от окна преддверия определяется очаг, плотность которого ниже плотности капсулы лабиринта – очаг отоспонгиоза (отосклероза). ***При кохлеарной форме*** определяются очаги пониженной плотности в капсуле лабиринта, повторяющие ход завитков улитки, достигающие стенок внутреннего слухового прохода.

При смешанной форме наблюдаются признаки характерные, как для фенестральной, так и смешанной форм отосклероза.

При проведении исследования у больных отосклерозом используется КТ – денситометрия очагов, в зависимости от плотности которых определя-

PDF-XChange Viewer Click to buy NOW! www.docu-track.com

ется стадия процесса. Помимо этого, КТ височных костей применяется в диагностике причин неудовлетворительных результатов стапедопластики. С помощью метода можно определить положение протеза, глубину его погружения в преддверие, некроз конца длинной ножки наковальни, перилимфатическою фистулу и гранулёму окна преддверия.

КТ ДИАГНОСТИКА ОПУХОЛЕЙ ВИСОЧНОЙ КОСТИ

Невринома (шваннома) VIII черепного нерва является наиболее частой опухолью височной кости. Для диагностики опухоли, используя метод КТ, целесообразно выполнить два исследования: КТ головного мозга с внутривенным контрастированием и КТ височных костей. Основными КТ-признаками невриномы преддверно-улиткового нерва являются: объемное образование, хорошо накапливающее контрастное вещество, исходящее из внутреннего слухового прохода и располагающееся в мостомозжечковом углу; воронкообразно расширенный внутренний слуховой проход, стенки которого сохраняют четкость контуров.

Методом КТ диагностируются невриномы, диаметр которых составляет 8 и более мм. Невриномы меньших размеров и внутриканальные опухоли обычно на КТ не визуализируются.

В настоящее время методом выбора при подозрении на невриному VIII черепного нерва является МРТ, позволяющая выявлять как опухоли небольших размеров, располагающиеся в пределах внутреннего слухового прохода, так и невриномы больших размеров, выходящие за его пределы в мостомозжечковый угол.

Невринома (шваннома) лицевого нерва клинически проявляется периферическим парезом или параличом лицевого нерва. Невринома может поражать лицевой нерв на любом уровне от задней черепной ямки до околоушной слюнной железы. При подозрении на невриному лицевого нерва целесообразно выполнение обоих исследований: КТ и МРТ с контрастным усилением.

КТ-признаки невриномы лицевого нерва включает объёмное, мягкотканное образование с четкими ровными контурами, располагающееся по ходу канала лицевого нерва и приводящее к разрушению его стенок. При внутривенном контрастировании на КТ невринома лицевого нерва умеренно накапливает контрастный агент. При МРТ с внутривенным усилением невринома проявляется в виде сильно измененного сигнала вдоль расширенного отдела нерва.

Гломусная опухоль (параганглиома, хемодектома). В диагностике хемодектомы используют КТ височных костей, в том числе с внутривенным контрастированием или МРТ. В височной кости встречаются опухоли тимпанического и яремного гломуса.

Опухоль чаще локализуется в гипо- и мезотимпанум и проявляются на КТ наличием округлого мягкотканого образования, с ровными контурами. Увеличиваясь в размерах, опухоль постепенно выполняет всю барабанную полость, аттик, блокирует вход в антрум и/или костное устье слуховой трубы, что приводит к накоплению экссудата в ячеистой системе сосцевидного отростка. Цепь слуховых косточек чаще сохранена, не смещена. В отличие от хронического среднего отита, ремоделирование полостей среднего уха не отмечается. Если пневматизация барабанной полости и ячеистой системы полностью отсутствует, визуально различить опухоль и экссудат на компьютерных томограммах без внутривенного контрастирования невозможно. Для опухолей тимпанического гломуса характерно отсутствие костно-деструктивных изменений в височной кости. Убедительным доказательством наличия хемодектомы является активное накопление опухолью контрастного препарата в артериальную и венозную фазы.

Опухоли яремного гломуса проявляются на КТ деструктивными изменениями ямки луковицы яремной вены, дна барабанной полости, канала внутренней сонной артерии в сочетании с наличием мягкотканного патологического субстрата в полостях среднего уха, часто распространяющегося в наружный слуховой проход в виде полипозного образования. Структура

PDF-XChange Viewer
Click to buy NOW!
www.docu-track.com

костной ткани отличается характерной крапчатостью, обусловленной наличием мелких остеолитических участков. Опухоль также активно накапливает контрастный препарат после внутривенного введения.

Злокачественные опухоли среднего уха (рак, метастазы, Лангергансоклеточный гистиоцитоз, рабдомсиосаокома и др.) представляют значительные трудности для ранней диагностики и соответственно лечения. Костно-деструктивные изменения при злокачественных опухолях среднего уха носят, как правило, остеолитический характер, могут распространяться, как на сосцевидный отросток, так и на пирамиду височной кости, их кортикальный слой, стенки наружного слухового прохода и барабанной полости. Несмотря на массивную деструкцию в височной кости, слуховые косточки при этом часто остаются интактными, в отличие от КТ картины пациентов с ХГСО. МРТ позволяют детально оценить характер опухоли, выявить наличие кистозных и солидных компонентов, геморрагических участков, а также распространение опухоли интра- и экстракраниально.

ТРАВМАТИЧЕСКИЕ ПОВРЕЖДЕНИЯ ВИСОЧНОЙ КОСТИ

Обследование пациента с подозрением на перелом височной кости оптимально проводить методом КТ с целью исключения повреждений головного мозга (гематомы, ушибы) и перелома височной кости. Возможности КТ при травматическом повреждении височной кости помимо продольного и поперечного переломов, позволяют выявить разрыв цепи слуховых косточек, травматическую фистулу лабиринта и повреждение стенок канала лицевого нерва.

Продольный перелом пирамиды на КТ определяется в виде линии перелома, проходящей вдоль длинной оси пирамиды, как правило, через стенки наружного слухового прохода, латеральную стенку аттика и антрума. В ряде случаев линия перелома пересекает переднюю грань пирамиды, крышу барабанной полости и антрума. При этом пирамида «делится» на переднюю и

заднюю части. При продольном переломе часто происходит травматический разрыв цепи слуховых косточек, повреждается канал лицевого нерва в передних отделах тимпанальной части или в области ямки узла коленца. Как правило, продольный перелом сопровождается гематотимпанумом, в ряде случаев отоликвореей, которые определяются на томограммах в виде нарушения пневматизации полостей среднего уха различной степени выраженности. Наиболее информативными для выявления продольных переломов пирамиды являются томограммы, выполненные в аксиальной проекции.

Поперечный перелом пирамиды на КТ характеризуется линией перелома, проходящей через пирамиду височной кости в переднезаднем направлении, пересекая структуры лабиринта (улитку, преддверие или внутренний слуховой проход). Поперечный перелом может сопровождаться повреждением канала лицевого нерва на уровне лабиринтной части или в области ямки узла коленца. Наиболее информативными в изучении поперечных переломов пирамиды являются томограммы, выполненные в аксиальной проекции.

Разрыв цепи слуховых косточек на КТ характеризуется нарушением их соотношения относительно друг друга, часто встречается при продольных переломах и баротравме. Наиболее часто нарушается соотношение косточек в области наковальне-молоточкового и наковальне-стременного сочленений. Возможны значительные дислокации фрагментов цепи, особенно наковальни. Диагностика повреждений цепи слуховых косточек обязательно должна проводиться полипозиционно.

Посттравматическая фистула лабиринта, пневмолабиринт характеризуются на КТ наличием пузырьков воздуха в лабиринте. Для выявления посттравматической фистулы необходимо исследование как в аксиальной, так и во фронтальной проекции. Особое внимание следует уделять состоянию окон лабиринта, оценке положения основания стремени, которое может смещаться в преддверие, что находит прямое отображение на томограммах.

PDF-XChange Viewer
Click to buy NOW!
www.docu-track.com

КТ ДИАГНОСТИКА ЗАБОЛЕВАНИЙ ВНУТРЕННЕГО УХА

КТ височных костей позволяет выявить аномалии развития лабиринта, следствием которых являются смешанная, сенсоневральная тугоухость или глухота.

Наиболее частой причиной врождённой сенсоневральной тугоухости является синдром расширенного водопровода преддверия. При КТ определяется расширение водопровода преддверия от 1,5 мм до 5 - 6 мм (норма до 1,5 мм). Синдром расширенного водопровода преддверия чаще носит двусторонний характер.

Аномалия Мишеля – редкая врожденная патология внутреннего уха, сопровождающаяся глухотой. На томограммах характеризуется отсутствием структур внутреннего уха при нормально развитом наружном и среднем ухе.

Аномалии типа Мондини клинически проявляются глухотой, а на КТ характеризуются неполным разделением с возможным кистозным расширением улитки, преддверия и полукружных каналов, а также гипоплазией модиолюса.

При КТ можно выявить такие аномалии, как общая полость улитки и преддверия, гипоплазия улитки, дисплазия полукружных каналов и стеноз внутреннего слухового прохода.

Из приобретённых синдромов, сопровождающихся кохлевестибулярными нарушениями, стоит отметить Синдром Минора. На томограммах синдром характеризуется наличием дегисценции в костной стенке верхнего полукружного канала. Дефект костной стенки верхнего полукружного канала отчетливо виден на срезах в коронарной проекции. Наглядно подтверждает наличие дегисценции мультипланарная реконструкция, выполненная в плоскости верхнего полукружного канала.

PDF-XChange Viewer
Click to buy NOW!
www.docu-track.com

ПРИЛОЖЕНИЕ

Аксиальные томограммы неизменённой височной кости

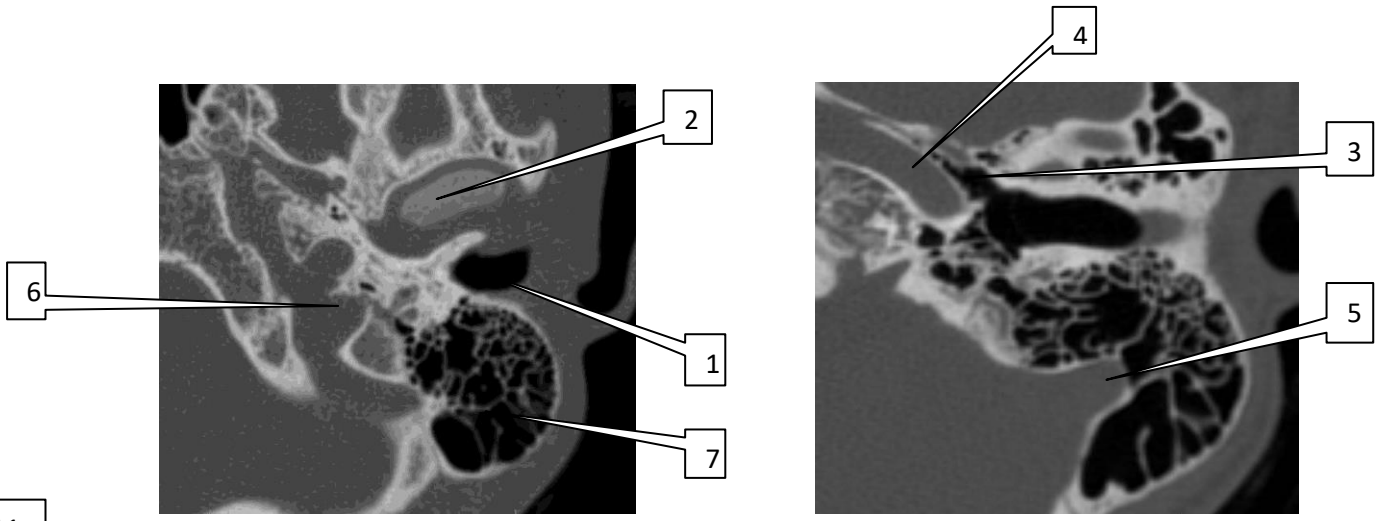

Рис.1 Компьютерная томограмма в аксиальной проекции

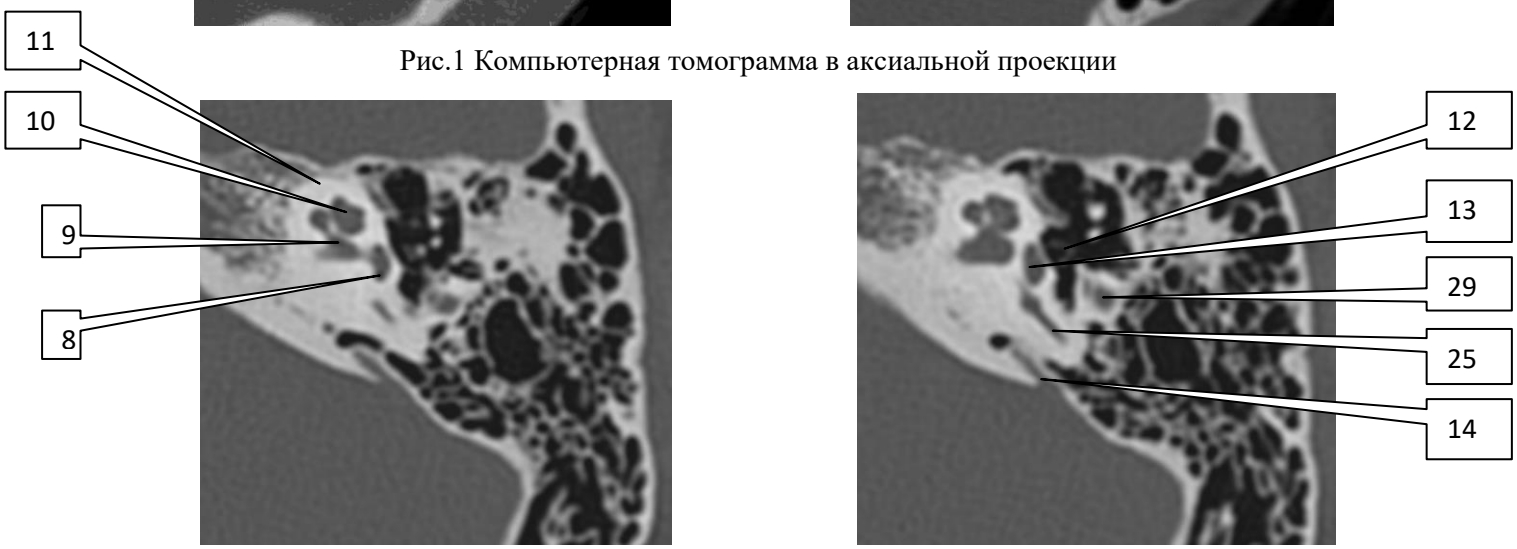

Рис.2 Компьютерная томограмма в аксиальной проекции

Рис.3 Компьютерная томограмма в аксиальной проекции

PDF-XChange Viewer
Click to buy NOW!
www.docu-track.com

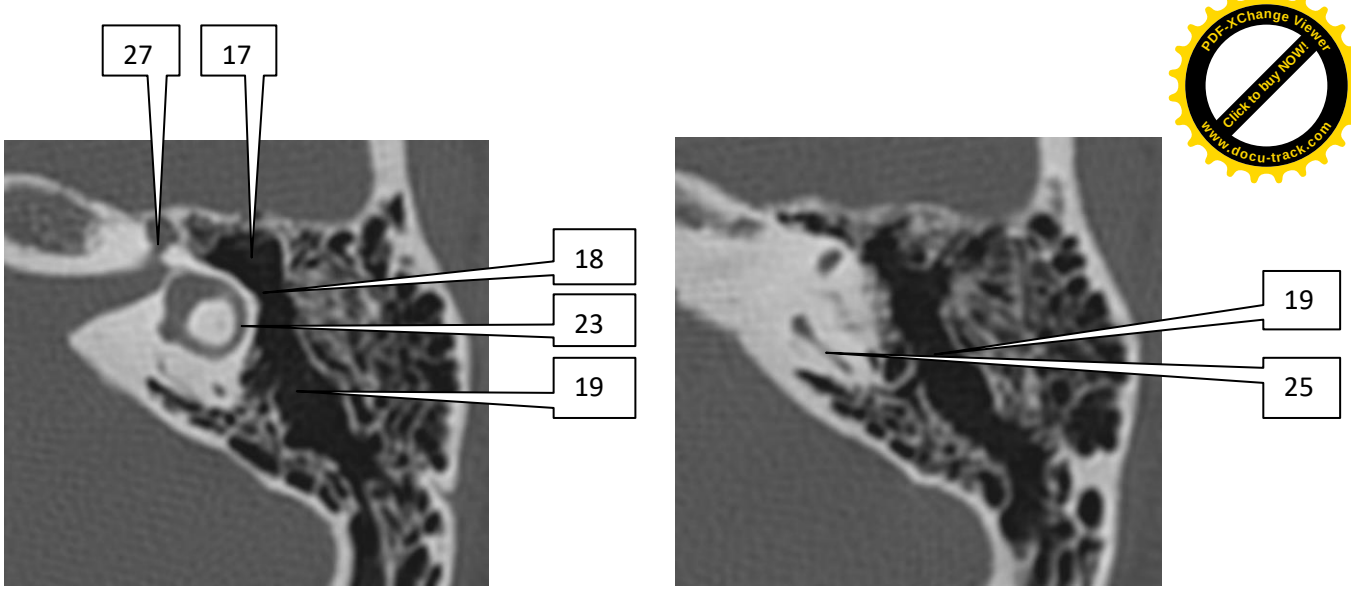

Рис.4 Компьютерная томограмма в аксиальной проекции

Коронарные томограммы неизменённой височной кости



Рис.5 Компьютерная томограмма в коронарной проекции

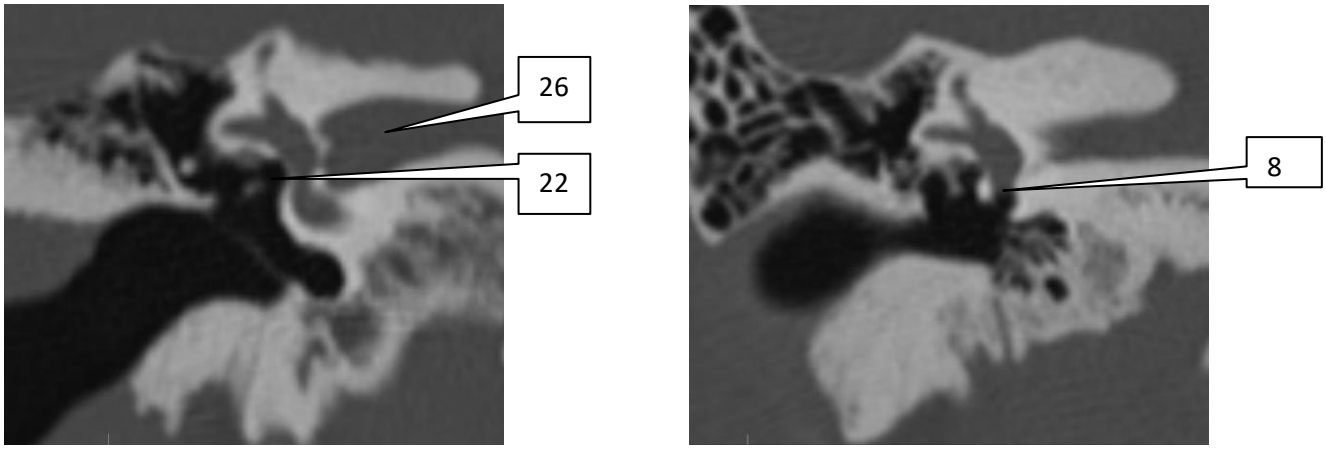

Рис.6 Компьютерная томограмма в коронарной проекции

PDF-XChange Viewer
Click to buy NOW!
www.docu-track.com

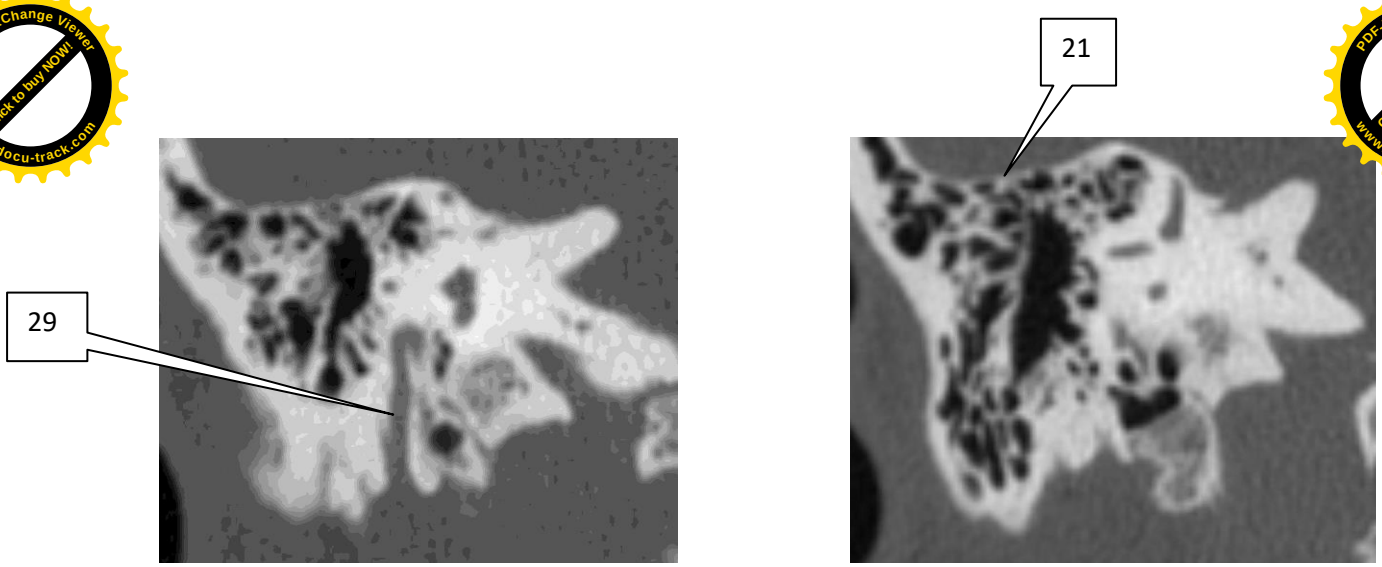

Рис.7 Компьютерная томограмма в коронарной проекции

Компьютерные томограммы в аксиальной и коронарных проекциях рис. 1-7: 1-наружный слуховой проход; 2 - головка височно-нижнечелюстного сустава; 3 - костный отдел слуховой трубы; 4 - канал внутренней сонной артерии; 5 – сигмовидный синус; 6-ямка луковицы яремной вены; 7- клетки сосцевидного отростка; 8 - окно улитки; 9 - базальный завиток улитки; 10 - апикальный завиток улитки; 11 – капсула лабиринта; 12-суперструктуры стремени; 13- преддверие; 14 - ямка энолимфатического мешка; 15- гипотимпанум; 16 - мезогипотимпанум; 17 - эпитимпанум; 18 - адитус; 19 – антрум; 20 – крыша барабанной полости; 21 – крыша антрума; 22- окно преддверия; 23- горизонтальный полукружный канал; 24 – верхний полукружный канал; 25 – задний полукружный канал; 26 – внутренний слуховой проход; 27 – лабиринтный отдел канала лицевого нерва; 28 – тимпанальный отдел канала лицевого нерва; 29 – мастоидальный отдел канала лицевого нерва; 30 – головка молоточка; 31 – тело наковальни; 32- короткий отросток наковальни; наковальне-молоточковое сочленение; 33 - рукоятка молоточка.

PDF-XChange Viewer
Click to buy NOW!
www.docu-track.com

Мультипланарная реконструкция (нормальная анатомия)

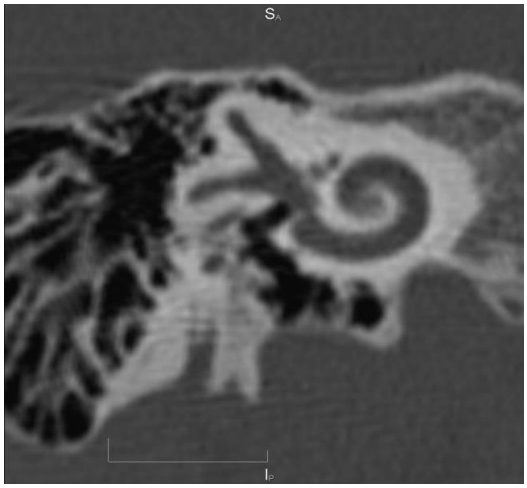

Рис 8.1 Мультипланарная реконструкция

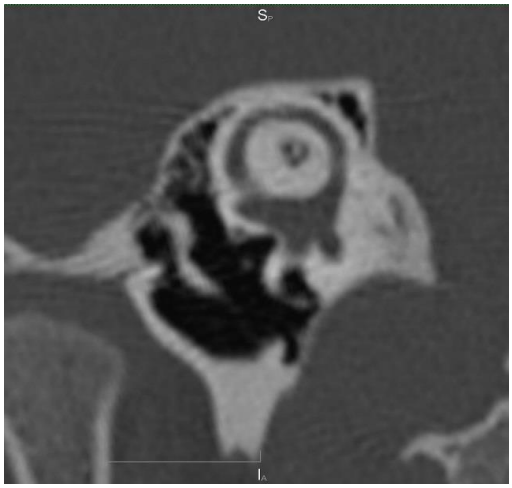

Рис 8.2. Мультипланарная реконструкция

КТ диагностика заболеваний наружного уха

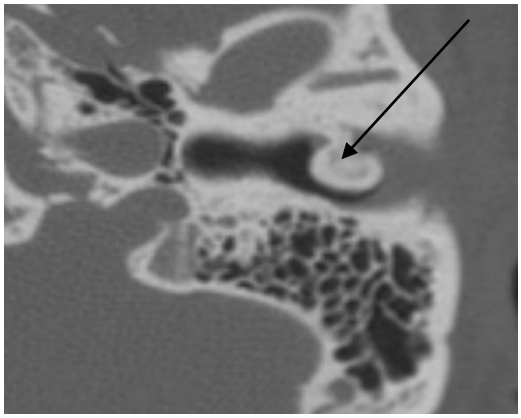

Рис.9.1 Аксиальная томограмма. Остеома Наружного слухового прохода

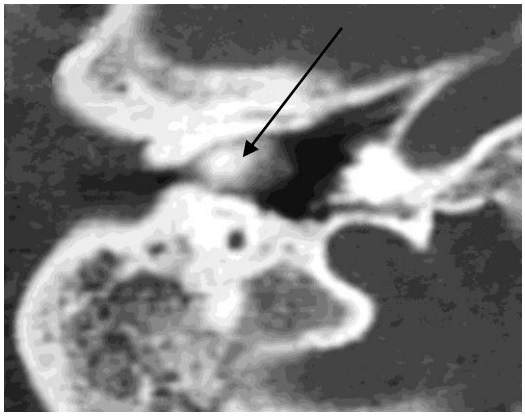

Рис.9.2 Аксиальная томограмма. Экзостоз Наружного слухового прохода.

PDF-XChange Viewer
Click to buy NOW!
www.docu-track.com

Злокачественные опухоли наружного слухового прохода

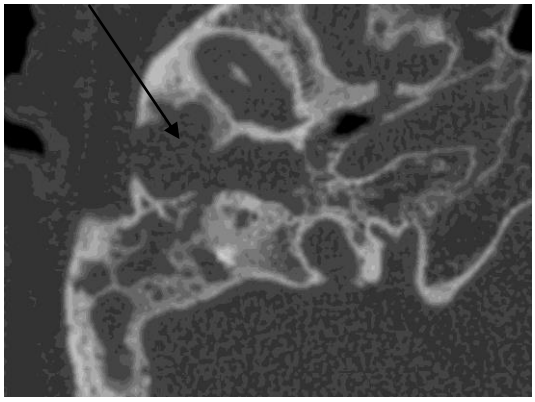

Рис.10.1 Аксиальная томогрмма.

Рак наружного слухового прохода.

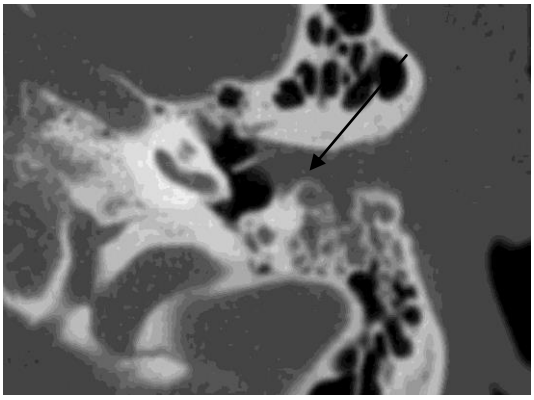

Рис. 10.2 Коронарная томограмма.

Рак наружного слухового прохода.

КТ диагностика воспалительных заболеваний среднего уха

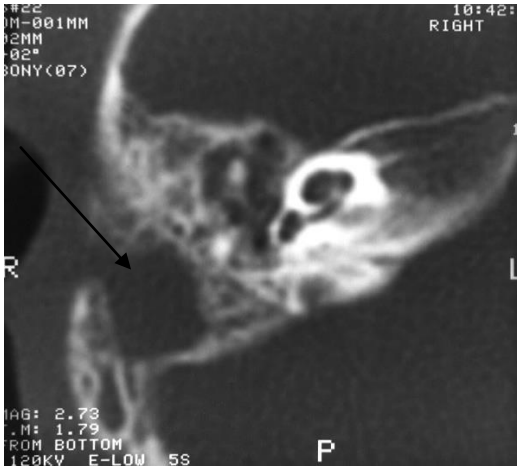

Рис.11.1 Аксиальная томограмма.

Мастоидит, субпериостальный абсцесс

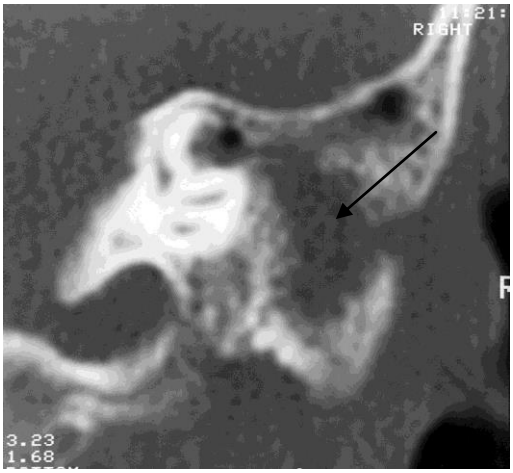

Рис.11.2 Коронарная томограмма.

Мастидит, субпериостальный абсцесс

PDF-XChange Viewer
Click to buy NOW!
www.docu-track.com

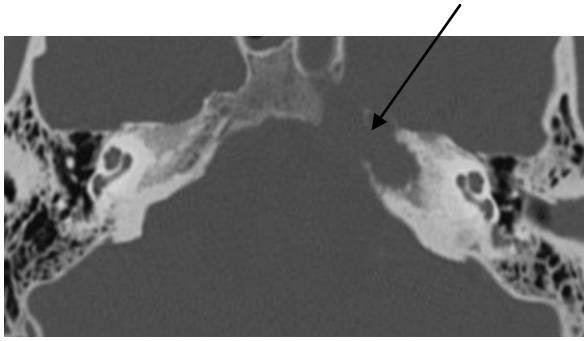

Рис.12.3 Аксиальная томограмма.
Апикальный петрозит

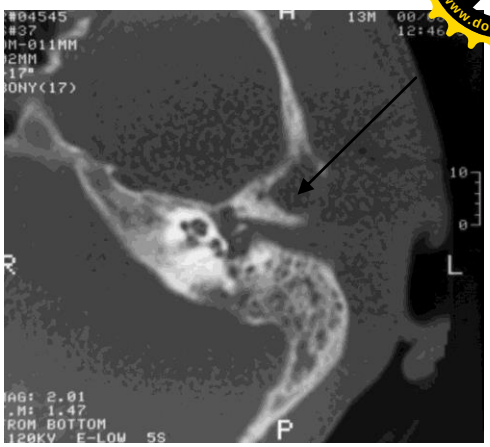

Рис.12.4 Аксиальная томограмма.
Зигоматицит

Хронический гнойный средний отит без холестеатомы

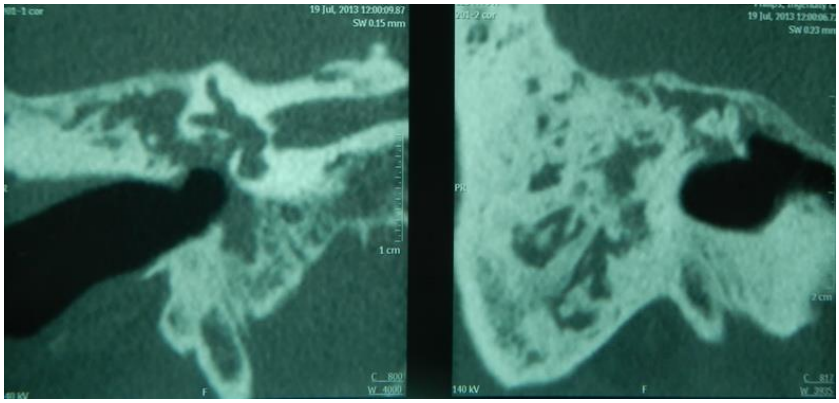

Рис. 13 Коронарная томограмма. Хронический гнойный средний отит, мукозит II степени.

Хронический гнойный средний отит с холестеатомой

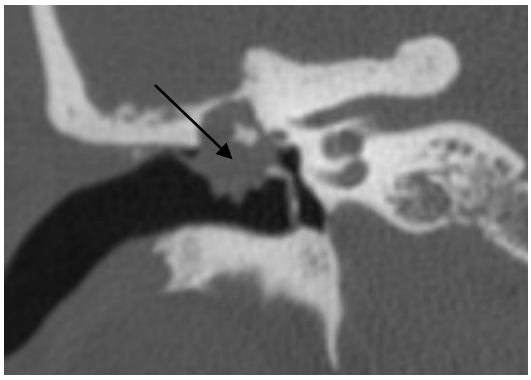

Рис.14.1 Коронарная томограмма.
Холестаеатома, исходящая из пространства Пруссака.

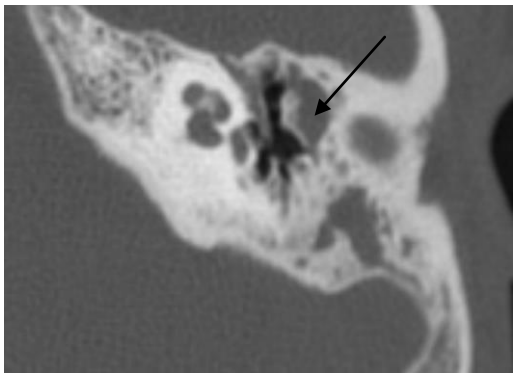

Рис.14.2 Аксиальная томограмма
Холестеатома, исходящая из пространства Пруссака

PDF-XChange Viewer
Click to buy NOW!
www.docu-track.com

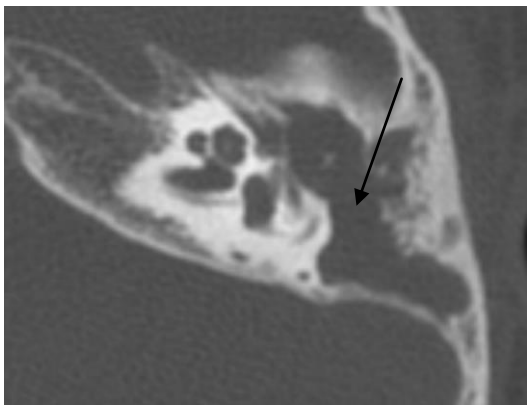

Рис.14.3 Аксиальная томограмма Холестеатома с распространением в антрум с образованием общей полости

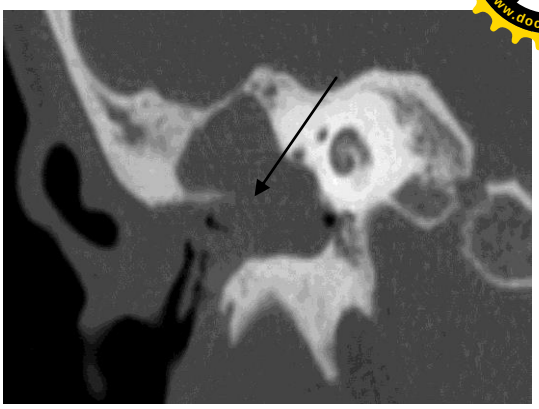

Рис.14.4 Коронарная томограмма Холестеатома, полип наружного слухового прохода

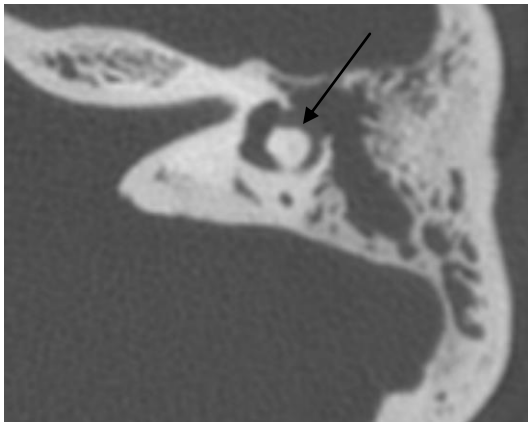

Рис. 14.5 Аксиальная томограмма Фистула лабиринта.

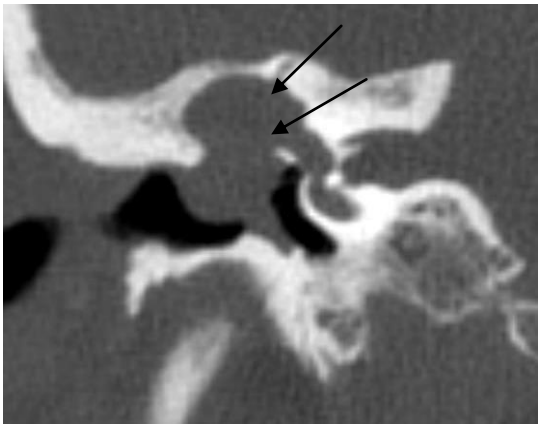

Рис.14.6 Коронарная томограмма Фистула лабиринта.

Экссудативный отит

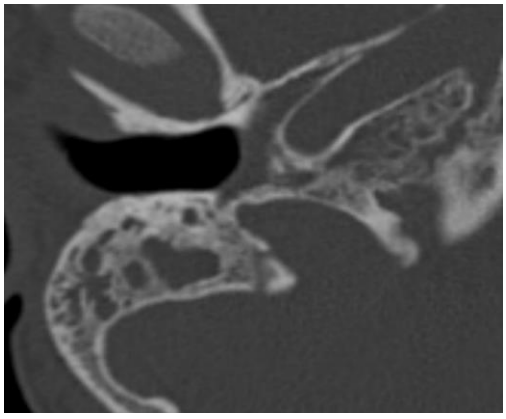

Рис.15.1 Аксиальная томограмма Экссудативный отит.

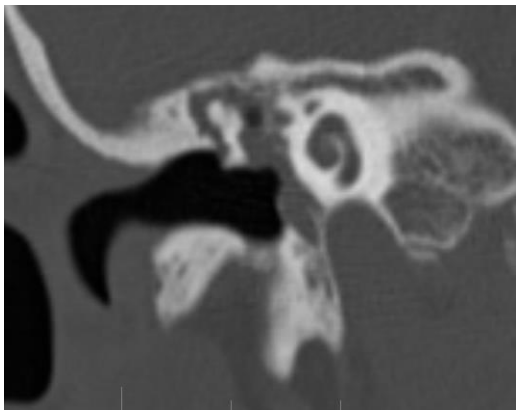

Рис.15.2 Коронарная томограмма Экссудативный отит.

PDF-XChange Viewer
Click to buy NOW!
www.docu-track.com

КТ диагностика при отосклерозе

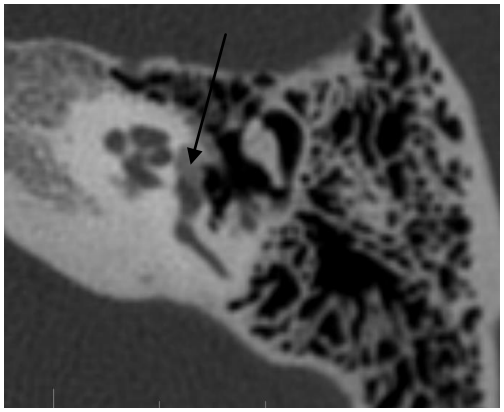

Рис.16.1 Аксиальная томограмма
Отосклероз. Фенестральная форма.

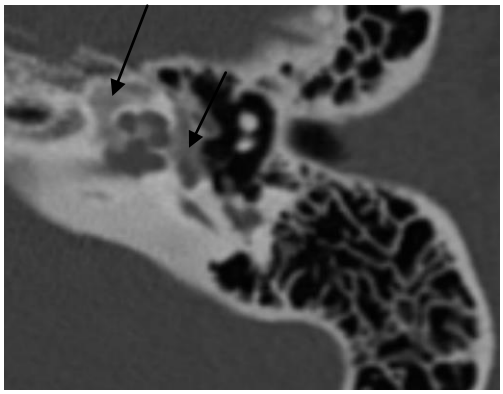

Рис.16.2 Аксиальная томограмма
Отосклероз. Смешанная форма

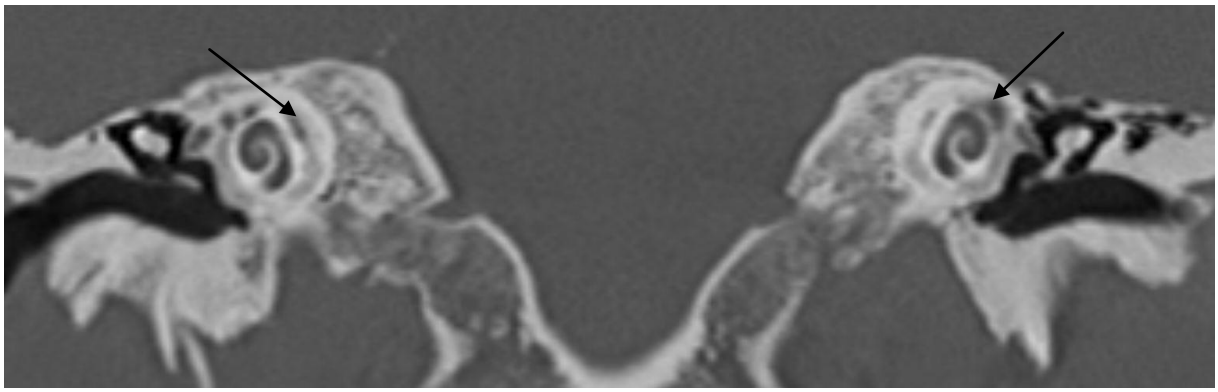

Рис.16.3 Коронарная томограмма. Отосклероз, кохлеарная форма.

КТ диагностика опухолей височной кости

Невринома (шванома) VIII черепного нерва

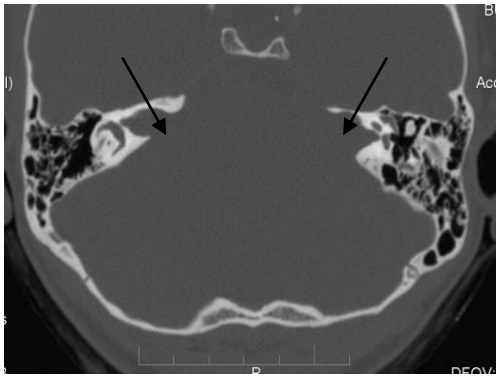

Рис.17.1 Аксиальная томограмма.
Двусторонняя невринома.

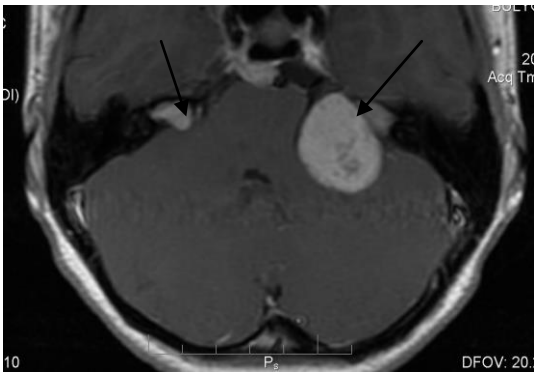

Рис.17.2 Аксиальная МР – томограмма.
Контрастное усиление
Двусторонняя невринома.

PDF-XChange Viewer
Click to buy NOW!
www.docu-track.com

Невринома лицевого нерва

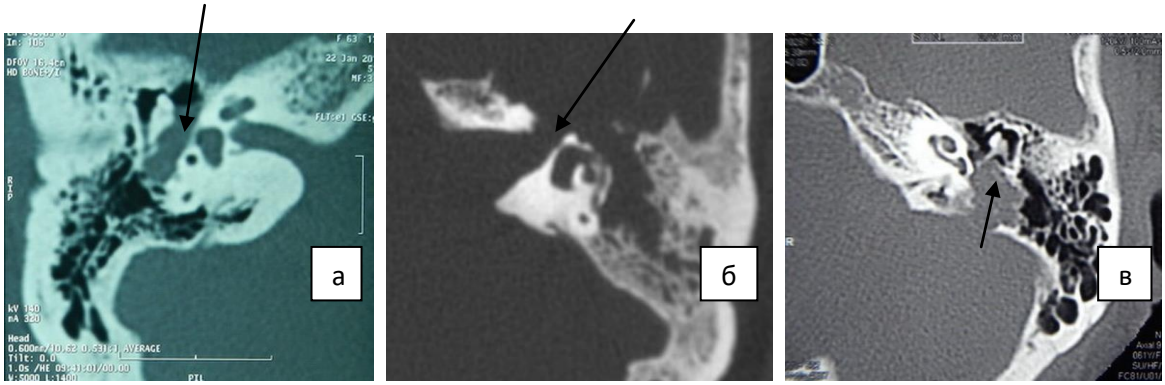

Рис.18.1 Коронарные томограммы. Невринома лицевого нерва. а) тимпанальная локализация, б) лабиринтная локализация, в) мастоидальная локализация.

Гломусная опухоль

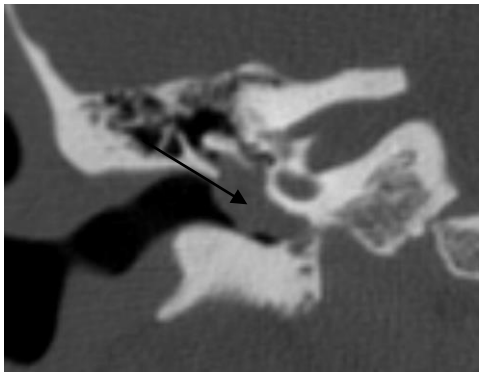

Рис.19.1 Коронараная томограмма. Гломусная опухоль, тимпанальная локализация.

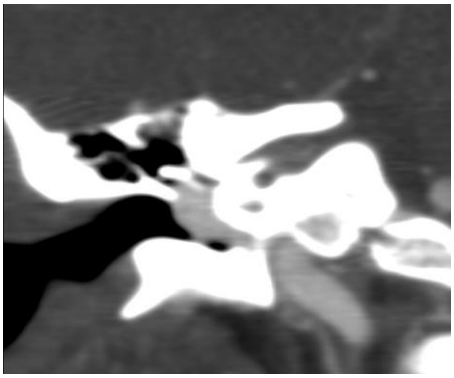

Рис.19.2 Коронарная томограмма. Контрастное усиление Гломусная опухоль, тимапанальная локализация.

Рис.19.3 Коронарная томограмма. Гломусная опухоль, югулярная форма.

Рис.19.4 Коронарная томограмма Контрастное усиление Гломусная опухоль, югулярная форма.

PDF-XChange Viewer
Click to buy NOW!
www.docu-track.com

Злокачественные новообразования

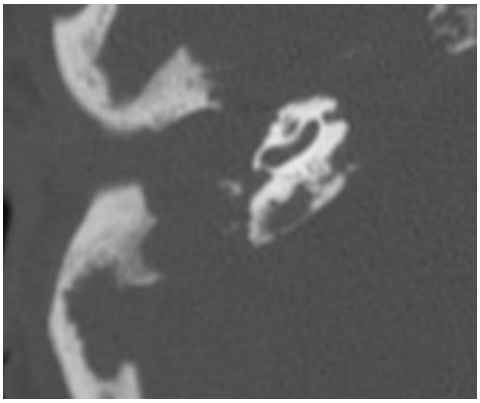

Рис.20.1 Аксиальная томограмма.
Злокачественная опухоль пирамиды
височной кости

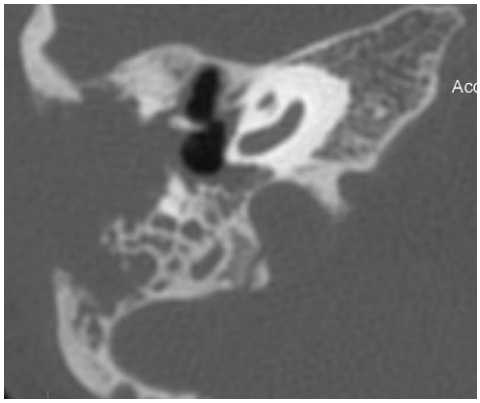

Рис.20.2 Аксиальная томограмма
Злокачественная опухоль среднего уха.

Травматические повреждения височной кости

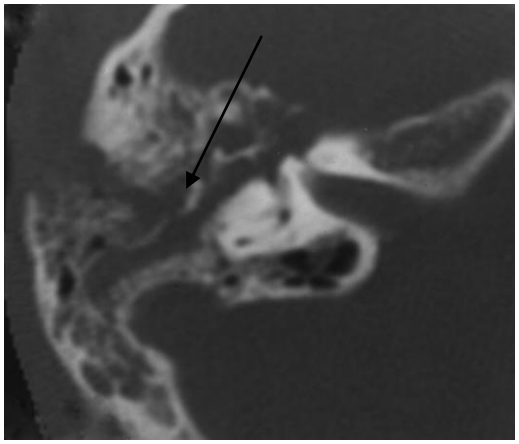

Рис.21.1 Аксиальная томограмма.
Продольный перелом пирамиды
височной кости.

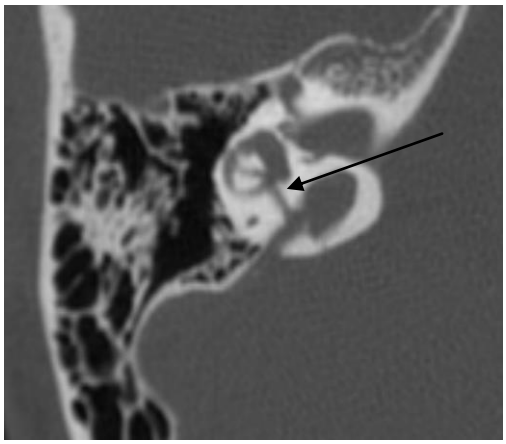

Рис.22.2 Аксиальная томограмма
Поперечный перелом пирамиды
височной кости.

PDF-XChange Viewer
Click to buy NOW!
www.docu-track.com

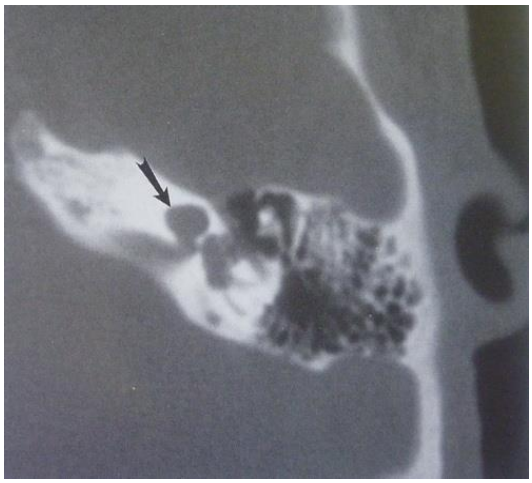

Рис.22.1 Аксиальная томограмма
Аномалия типа Мондини.

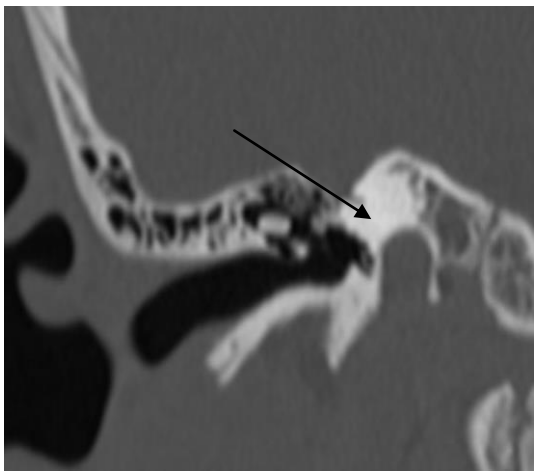

Рис.22.2 Коронарная томограмма
Аномалия типа Мишеля.

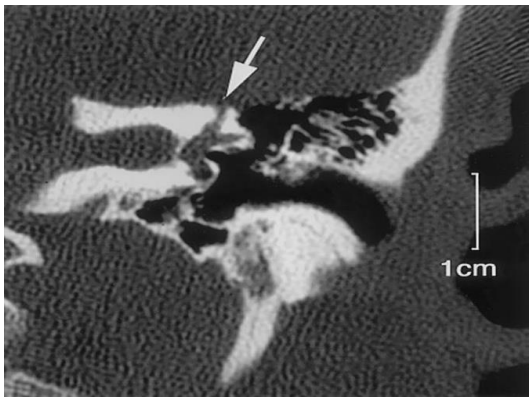

Рис. 23.1 Аксиальная томограмма.
Дегисценция верхнего полукружного канала.

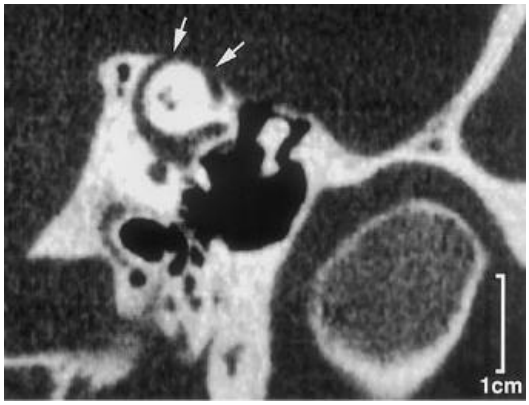

Рис. 24.2 Мультипланарная реконструкция
Дегисценция верхнего полукружного канала.

PDF-XChange Viewer
Click to buy NOW!
www.docu-track.com

PDF-XChange Viewer
Click to buy NOW!
www.docu-track.com

СПИСОК ЛИТЕРАТУРЫ

1. Зеликович Е.И. Лучевая диагностика. // В кн. Детская оториноларингология. Руководство для врачей по ред. М.Р. Богомильского, В.Р. Чистяковой в двух томах. – М., 2005. – Т.2, С.120-162.
2. Зеликович Е.И., Куриленков Г.В. Рентгенография; компьютерная томография; магнитно-резонансная томография уха. // В кн. Оториноларингология. Национальное руководство под ред. В.Т. Пальчуна – М., 2008. – С.171-194.
3. Зеликович Е.И. Рентгеновская компьютерная томография височной кости в диагностике хронических заболеваний среднего уха: Автореф. дис. … д-ра мед. наук. – М., 2005.
4. Пальчун В.Т., Лучихин Л.А., Магомедов М.М., Зеликович Е.И. Обследование оториноларингологического больного. Практическое руководство. – М., Литтерра, 2014 – С. 282-328.
5. Труфанов Г.Е., Дергунова Н.И., Михеева А.Е. Лучевая диагностика заболеваний и повреждений височной кости: 3-издание- СПб.:ЭЛБИ-СПб, 2017.
6. Swartz JD., Harnsberger HR. Imaging of the temporal bone: Third edition. – NY.: Thieme, 1998.