ПРАВИТЕЛЬСТВО МОСКВЫ

ДЕПАРТАМЕНТ ЗДРАВООХРАНЕНИЯ ГОРОДА МОСКВЫ

СОГЛАСОВАНО

Главный внештатный специалист Департамента здравоохранения города Москвы по оториноларингологии профессор

_____ Крюков А.И.

«20» июня 2020 г.

УТВЕРЖДЕНО

Экспертным советом по науке Департамента здравоохранения Города Москвы № 11

24 июля 2020 г

ДИАГНОСТИКА ХРОНИЧЕСКОГО ТОНЗИЛЛИТА

Методические рекомендации № 102

Москва, 2020 г.

УДК 616.21
ББК 56.8

Учреждение разработчик: Государственное бюджетное учреждение города Москвы «Научно-исследовательский клинический институт оториноларингологии им. Л.И. Свержевского Департамента здравоохранения города Москвы

Составители: член-корр. РАН, Засл. деятель науки РФ, д.м.н., проф. А.И. Крюков, член-корр. РАН, Засл. деятель науки РФ, д.м.н., проф. Н.А. Дайхес, д.м.н. И.А. Ким, д.м.н., проф. Е.В. Носуля, д.м.н., проф. Н.Л. Кунельская, д.м.н., проф. Е.А.Зубарева, Д.В. Трухин

Рецензенты

Заведующая кафедрой детской оториноларингологии
ФГБОУ ДПО «Российская медицинская академия
непрерывного профессионального
образования» МЗ РФ,
доктор медицинских наук, профессор **Карпова Е. П.**

Заведующий отделением оториноларингологии
Морозовской детской городской
клинической больницы,
доктор медицинских наук, профессор **Солдатский Ю. Л.**

Предназначение:

В методических рекомендациях изложены современные принципы диагностики и дифференциальной диагностики простой и токсико-аллергической форм хронического тонзиллита. Методические рекомендации предназначены для врачей – оториноларингологов.

Диагностика хронического тонзиллита/ Методические рекомендации. – Под редакцией А.И. Крюкова. – Москва. – 2020. – 27с.

Данный документ является собственностью Департамента здравоохранения города Москвы и не подлежит тиражированию и распространению без соответствующего разрешения

СОДЕРЖАНИЕ

1.Название и определение заболевания	4
2.Код по МКБ 10	4
3.Эпидемиология	4
4.Этиология и патогенез	5
5.Классификация	8
6.Диагностика	10
6.1.Жалобы и анамнез	10
6.2.Физикальное обследование	12
6.3.Инструментальное исследование	13
6.4.Ультразвуковое исследование регионарных лимфатических узлов	15
6.5. Лабораторная диагностика	19
6.6. Иная диагностика	20
6.7. Алгоритм дифференциальной диагностики клинических форм хронического тонзиллита	20
Литература	22

СПИСОК СОКРАЩЕНИЙ

ХТ - Хронический тонзиллит

ТАФ - Токсико-аллергическая форма

НМ – Небная миндалина

УЗИ – Ультразвуковое исследование

ЛУ – Лимфатические узлы

ТЭ - Тонзиллэктомия

1. Название и определение заболевания

Хронический тонзиллит (ХТ) – инфекционно-аллергическое заболевание, сопровождающееся местными признаками хронического воспаления небных миндалин (НМ), а также, в зависимости от клинической формы заболевания, системными проявлениями интоксикации, наличием сопряженных тонзиллогенных заболеваний и осложнений.

2. Код по МКБ10:

J35.0 / Международная классификация болезней/ Болезни органов дыхания / Другие болезни верхних дыхательных путей / Хронические болезни миндалин и аденоидов / Хронический тонзиллит

3. Эпидемиология

ХТ - одна из наиболее частых причин обращений за медицинской помощью. Показатели распространенности ХТ зависят от возраста и, по разным данным, колеблются от 5-10% до 37% среди взрослого населения [1,2,3,4] и от 12-15% до 63% - у детей [5,6]. Удельный вес ХТ в структуре патологии ЛОР-органов достигает 13-35% [7, 8]. Косвенным подтверждением значительной распространенности ХТ является тот факт, что тонзиллэктомия (ТЭ) на протяжении длительного времени остается одним из наиболее часто выполняемых хирургических вмешательств [9,10, 11, 12]. В особенности это

касается детских ЛОР-отделений, в которых удельный вес ТЭ, по отдельным данным, составляет, в разные годы, 4,2 - 9,6% (в среднем, 6,8%) [13].

Комментарий. При интерпретации эпидемиологических показателей, в частности, достаточно широкого интервала колебаний частоты встречаемости ХТ, следует учитывать разнообразие применявшихся организационных форм статистического наблюдения. Одним из источников сведений о распространенности ХТ часто являются данные, основанные на анализе обращаемости, которые далеко не всегда отражают реальную заболеваемость ХТ в популяции, так как в этом случае учитываются только зарегистрированные случаи заболевания, однако большинство пациентов без манифестации симптомов не обращаются к врачу и, естественно, не фиксируются в статистических отчетах. Кроме этого, данные обращаемости во многом зависят от доступности специализированной оториноларингологической помощи, качества регистрации выявленных случаев в медицинской документации.

Результаты медицинских осмотров, в отличие от сведений, полученных на основании анализа обращаемости в амбулаторно-поликлинические учреждения, как правило, свидетельствуют о более высокой распространенности заболевания.

Данные о госпитализированной заболеваемости ХТ, частоте и удельном весе ТЭ в лечебном учреждении не отражают в полной мере общий уровень заболеваемости ХТ, т.к. показанием к госпитализации в этих случаях в основном является осложненное течение ХТ.

4. Этиология и патогенез

Этиологически значимым патогеном, во многом определяющим возникновение, персистенцию воспалительного процесса в НМ и вероятность возникновения тонзиллогенных осложнений, является *Streptococcus pyogenes.* Частота обнаружения этого микроба увеличивается параллельно нарастанию токсико-аллергических проявлений ХТ и тонзиллогенных осложнений - при простой форме ХТ Streptococcus pyogenes высевается примерно у трети

(27%) пациентов, а у больных токсико-аллергической формой (ТАФ) ХТ I и II степени этот показатель достигает 35% и 52%, соответственно [14]. В сравнительных исследованиях показано, что частота выделения *Streptococcus pyogenes* выше в аспиратах ткани из глубины НМ, чем в мазках с поверхности [15, 16].

У абсолютного большинства (94,4%) больных ХТ микрофлора НМ представлена микробными ассоциациями, в составе которых, кроме Streptococcus pyogenes, обнаруживаются *Staphylococcus aureus, Streptococcus pneumoniae,* а также - *β-гемолитические стрептококки групп B, C, G, F*. [17]. Кроме этого, микробные ассоциации НМ при ХТ могут включать *Haemophilus influenzae, Moraxella catarrhalis, Mycoplasma pneumoniae, Chlamydia pneumoniae* и другие патогены.

Активную роль в формировании и поддержании воспалительного процесса в НМ играет грибковая флора. Наиболее часто (у 77% обследованных) грибковая инфекция НМ при ХТ представлена *C. albicans* [18, 19].

Результаты многочисленных исследований свидетельствуют о существовании связи между ХТ и вирусной инфекцией. Отмечается сравнительно частое обнаружение в ткани НМ больных ХТ ДНК аденовируса человека (HAdV) и ДНК вируса Эпштейна-Барра (ВЭБ) (84% и 46-52%, соответственно) [20, 21, 22]. Несколько реже в лимфаденоидной ткани таких пациентов обнаруживаются энтеровирус (47,2%), риновирус (33,8%), бокавирус (31,1%), реже - метапневмовирус (18,3%), респираторно-синцитиальный вирус (17,2%) [23].

Следует отметить, что ротоглотка, в частности НМ, являются экстрагастральным резервуаром *Helicobacter pylori,* который рассматривается в качестве потенциальной причины патологических изменений орофарингеальной локализации. Однако, частота колонизации глотки *Helicobacter pylori* и обнаружения различных генотипов этого

микроорганизма в ткани НМ больных ХТ и пациентов без очаговой инфекции НМ статистически не отличается, что свидетельствует о существовании противоречий в оценке связи между *Helicobacter pylori* и патологии верхних дыхательных путей и отсутствии доказательств этиологической роли *Helicobacter pylori* при ХТ [24, 25, 26].

Комментарий. Оценка этиологической значимости конкретного патогена у конкретного пациента – довольно трудная задача. Во многом это связано с колонизацией НМ разнообразной микрофлорой; особенностями взятия материала для исследования и методики верификации микроорганизмов; возможной внутриклеточной персистенцией микроорганизмов; предшествующим приемом пациентом антибиотиков и другими факторами, которые важно учитывать при оценке результатов микробиологического исследования, биологических свойств выделенного возбудителя и определении оптимальной тактики лечения ХТ.

Патогенез. Микробная стимуляция изменяет экспрессию Toll-подобных рецепторов (Toll-like receptors -TLR) на эпителиальных клетках НМ [27]. Связывание микробной молекулы с TLR запускает в клетке процессы активации генов, кодирующих синтез цитокинов, в частности IL-8, являющегося мощным фактором активации и миграции нейтрофилов [28, 29].

Экспрессия TLR (TLR2, TLR3 и TLR5) выше в В-клетках НМ, инфицированных *Streptococcus pyogenes*, *β-гемолитическими стрептококками группы C и G*, что свидетельствует о значении TLR в реализации адаптивных иммунных реакций и формировании уровня антиинфекционной защиты НМ [30], с TLR3, TLR4 TLR7 связана противовирусная активность клетки [31, 32].

Согласно современным представлениям, ключевую роль в персистенции воспаления в НМ играют механизмы иммуносупрессии [33], снижение уровня субпопуляций лимфоцитов CD3, CD4 и CD8, нарушение

функциональной активности макрофагов, внутриклеточное персистирование патогенов вследствие незавершенного фагоцитоза [34, 35].

В НМ пациентов с рецидивирующим тонзиллитом определяется дефицит антимикробных пептидов (HBD-1, HBD-3, LL-3) [36], что может сопровождаться повышением восприимчивости этих пациентов к инфекции и увеличением частоты рецидивов заболевания.

Прогрессирующая на этом фоне микробная контаминация НМ стимулирует воспалительно-деструктивные изменения эпителия, которые в свою очередь сопровождаются пролиферацией соединительной ткани, увеличением сосудисто-тканевой проницаемости, резорбцией бактериальных токсинов и продуктов распада микробов, сенсибилизацией организма к антигенам стрептококка/стафилококка, развитием процессов аутоаллергии к ткани миндалин, нарастанием антигенной нагрузки. Перечисленные обстоятельства являются важным условием реализации патогенетических сдвигов, участвующих в формировании очаговой инфекции и тонзиллогенных осложнений [37, 38.]

Существуют доказательства наследственной предрасположенности к ХТ. По некоторым данным, в 62% случаев вероятность заболевания обусловлена генетическими факторами, которые могут быть связаны с наследственно опосредованными особенностями анатомии и иммунных механизмов, однако определение наследственных фенотипов нуждается в подтверждении [39].

Полагают, что полиморфизмы в 5'UTR (c.-52G> A, c.-44G> C и c.-20G> A) гена DEFB1, кодирующего антимикробный пептид ß- defensin1 могут влиять на уровень контроля врожденного иммунитета и предрасположенность к рецидивирующему тонзиллиту у детей [40].

Комментарий. Согласно современным представлениям, патогенез ХТ является сложным многокомпонентным процессом, реализация которого обусловлена микробной контаминацией НМ, уровнем функциональной

активности врожденного и адаптивного иммунитета, эффективностью механизмов элиминации патогенов и продуктов их жизнедеятельности.

5. Классификация

Наиболее часто при дифференциации клинических форм ХТ учитываются данные мезофарингоскопии, наличие/отсутствие заболеваний, патогенетически связанных с хроническим воспалением НМ и/или тонзиллогенных осложнений. В соответствии с этим различают следующие формы ХТ [38]:

1) *Простая форма* - характеризуется наличием местных признаков хронического воспаления НМ и рецидивами обострений (ангин) в анамнезе. увеличение отдельных регионарных лимфатических узлов (ЛУ) и их болезненность при пальпации.

2) *ТАФ I степени* - характеризуется, наряду с наличием местных признаков хронического воспаления НМ функциональными системными проявлениями ХТ в виде тонзиллогенной интоксикацией: периодический субфебрилитет, недомогание, быстрая утомляемость, снижение работоспособности, плохое самочувствие; периодические артралгии; кардиалгии в период обострения ХТ; неустойчивые изменения острофазовых показателей (СОЭ, С-реактивный протеин); регионарным лимфаденитом.

3) *Токсико-аллергическая форма II степени* - характеризуется, наряду с местными признаками хронического воспаления НМ органическими системными проявлениями ХТ в виде: постоянного субфебрилитет, постоянной артралгии с изменением формы суставов; постоянной кардиалгии с изменениями на ЭКГ; а также - наличием этиологически и патогенетически связанных с ХТ, заболеваний (сопряженных): общих - ревматизм, ревматоидный артрит, гломерулонефрит, тонзиллогенный сепсис; и местных – гнойное воспаление клетчаточных пространств шеи (паратонзиллит, парафарингит, флегмона шеи). Сдвиги острофазовых показателей, как правило, регистрируются постоянно.

В практическом отношении представленные формы ХТ должны учитываться при формулировании клинического диагноза и определении лечебной тактики.

Примеры формулировки диагноза:

1) Хронический тонзиллит, простая форма (рецидивы обострений);

2) Хронический тонзиллит, токсико-аллергическая форма 1 ст., рецидивы обострений, тонзиллогенная интоксикация (субфебрилитет);

3) Хронический тонзиллит, токсико-аллергическая форма 2 ст., рецидивы обострений, ревматизм, активная фаза (II степень активности), миокардит.

Комментарий. При определении лечебной тактики при ХТ следует учитывать индивидуальные особенности течения заболевания. Как правило, при простой форме ХТ показана консервативная терапия, однако при отсутствии эффекта после 3-4 курсов лечения рекомендуется ТЭ. У больного ХТ с ТАФ 1 ст. также возможно консервативное лечение, однако при отсутствии эффекта после 1-2 курсов лечения таким пациентам следует рекомендовать удаление НМ. Наличие ТАФ ХТ 2 ст. является показанием к ТЭ.

Диагностика

6.1.Жалобы и анамнез.

Типичными субъективными проявлениями ХТ являются патологические ощущения в горле (першение, болезненность, парестезии); выделение казеозных пробок; неприятный запах изо рта; наличие рецидивов ангин в анамнезе, периодический/постоянный субфебрилитет, повышенная утомляемость, тахикардия, артралгия, и другие проявления интоксикации и др.

Актуальным разделом анализа жалоб и анамнеза является уточнение ***наличия и частоты обострений ХТ***, которые учитываются при определении показаний к ТЭ. При оценке обострений ХТ (рецидивов ангины) в анамнезе важно дифференцировать бактериальный и вирусный тонзиллит/фарингит. С этой целью рекомендуется уточнять наличие у

пациента, кроме боли в горле, гипертермии, респираторных симптомов (насморк, кашель) по R.M. Centor [41] (таблица 1).

Таблица 1

ДИФФЕРЕНЦИАЛЬНАЯ ДИАГНОСТИКА СТРЕПТОКОККОВОГО ТОНЗИЛЛОФАРИНГИТА (по R.M. Centor).

Симптомы	**Бактериальный тонзиллит/фарингит**	**Вирусный тонзиллит/фарингит**
Наличие экссудата на миндалинах	+	+
Болезненность передних шейных лимфатических узлов;	+	+
Отсутствие кашля, насморка	+	
Лихорадка	+	+

Интерпретация: при выявлении 3 или 4 критериев вероятность того, что заболевание действительно вызвано *Streptococcus pyogenes*, составляет 40–60%, а при отрицательных результатах обследования вероятность нестрептококковой этиологии тонзиллофарингита — порядка 80 %.

Комментарий. По данным разных источников, критериями для удаления НМ считаются 3 или более инфекций миндалин и / или аденоидов в год, несмотря на адекватную медикаментозную терапию [42, 43]. По другим данным, операция показана при 6 или более эпизодах обострения ХТ и не показана – пациентам с менее чем 3 случаями обострения ХТ в течение 12 месяцев [44]. Все это свидетельствует о существовании противоречий в оценке частоты обострений ХТ при определении показаний к тонзиллэктомии.

В целом, в качестве достаточного основания для обсуждения вопроса об удалении НМ является наличие у пациента регулярных (в среднем 2-3 раза в год) обострений ХТ при отсутствии эффекта от консервативного лечения. Наряду с этим, у пациентов с местными признаками ХТ и/или признаками

тонзиллогенных осложнений следует учитывать вероятность отсутствия в анамнезе обострений (так называемая безангинная форма ХТ) [45],

6.2. Физикальное обследование

Наружный осмотр. Рекомендуется обращать внимание на состояние кожного покрова, конфигурацию шеи (наличие гиперемии, припухлости, асимметрии и других изменений).*Пальпация*. Существенное влияние на полноту обследования пациента с ХТ оказывает исследование ЛУ шеи. При этом обращают внимание на глубокий шейный ЛУ, расположенные по внутреннему краю кивательной мышцы *(m. sternocleidomastoideus)* на границе верхней и средней ее трети (основной регионарный ЛУ).

Рис.1. Группы лимфатических узлов шеи (обозначения в тексте)

В практическом отношении рекомендуется дифференцировать следующие группы ЛУ [46] (рис.1): 1) расположенные кпереди от ушной раковины; 2) расположенные позади ушной раковины; 3) затылочные; 4) тонзиллярные; 5) подподбородочные; 7) верхнезатылочные; 8) задние шейные; 9) глубокие затылочные; 10) надключичные.

Комментарий. Для регионарных зачелюстных (верхне-боковых шейных) ЛУ характерна реакция на инфекционные и аутоиммунные процессы, происходящие в НМ при ХТ. При наличии фарингоскопических признаков хронического воспаления НМ и отсутствии других очагов инфекции в области головы и шеи, увеличение зачелюстных

(тонзиллярных) ЛУ является одним из постоянных проявлений ХТ [45, 47, 38; 48]. Это, в частности, обусловлено тем обстоятельством, что шейные ЛУ являются первыми коллекторами для НМ, обеспечивающих контакт иммунной системы организма с внешней средой [49]. Ухудшение дренажной функции лакун при воспалении НМ сопровождается нарушением лимфоэпителиального симбиоза, функциональной активности лимфоидной ткани, которые приводят к патологическим изменениям в регионарных ЛУ [50], частота которых при ХТ, например, у детей достигает 86,1% [51].

6.3. Инструментальное исследование

- *Мезофарингоскопия (орофарингоскопия).* К местным признакам ХТ традиционно относят наличие жидкого гноя, или казеозного содержимого в лакунах НМ; рубцовых сращений миндалин с небными дужками; стойкой гиперемии краев передних небных дужек (признак Гизе); отечности краев верхних отделов небных дужек (признак Зака); инфильтрации и гиперплазии краев передних дужек (признак Преображенского); гиперемии и валикообразного утолщения краев небных дужек; разрыхленности или рубцовго уплотнения НМ; гнойного экссудата или казеозных пробок в лакунах НМ. Диагностировать ХТ рекомендуется при наличии двух и/или более перечисленных признаков.

Комментарий. Практически ни один из перечисленных признаков ХТ не отражает характер и выраженность (клиническую форму) воспалительного процесса в НМ [45]. Изменения небных дужек могут быть обусловлены нарушениями кровотока, инфильтрацией, раздражением слизистой оболочки патологическим содержимым лакун НМ, а также – наличием ограниченного фарингита, фаринго-ларингеального рефлюкса, постназального синдрома, что снижает диагностическую значимость этих симптомов.

Рубцовые сращения миндалин с небными дужками нередко связаны не только с постоянным раздражением слизистой оболочки выделяющимся

патологическим содержимым лакун, ранее перенесенными обострениями ХТ, но и другими факторами, в частности, особенностями анатомии пре-, пост- и надминдаликового пространств, вследствие чего возникает впечатление «сращений» миндалин с небными дужками [52].

Изменение консистенции НМ также не рассматривается в качестве значимого диагностического признака, поскольку хроническое воспаление может развиваться как в бугристых, разрыхленных, так и в плотных миндалинах с ровной поверхностью. Считается, что такие изменения могут быть следствием не только патологических изменений, но и индивидуального строения миндалин [45]. Наличие в лакунах НМ казеозного, или гнойного содержимого является частым, но не постоянным признаком ХТ. Состав лакунарных «пробок» у больных ХТ представлен скоплением нейтрофильных лейкоцитов и не отличается от содержимого лакун у здоровых людей. Нередко при надавливании на НМ патологическое отделяемое в лакунах не определяется, или, наоборот, наличие таких изменений не ассоциируется с периодическими обострениями или осложнениями ХТ. Кроме этого, попытки обнаружить патологическое содержимое в лакунах НМ посредством надавливания на миндалину не является безопасной процедурой. Отмечается, что после такого выдавливания «пробок» из миндалины существует вероятность ранения небной дужки, обострения тонзиллита, возникновения атаки ревматизма, развития тонзиллогенного сепсиса [45].

Кроме этого, используемые при диагностике ХТ фарингоскопические признаки не коррелируют с состоянием иммунной функции миндалин, активностью токсико-аллергических влияний из очага инфекции и не всегда совпадают с диагностируемой формой ХТ [53].

6.4. Ультразвуковое исследование регионарных лимфатических узлов

Наличие регионарного лимфаденита обладает высокой корреляционной связью с глубиной морфологических сдвигов НМ – глубокие

паренхиматозные изменения, разрастание соединительной ткани, периваскулярная инфильтрация лимфаденоидной ткани сопровождаются частичной облитерацией лимфатических сосудов, нарушением лимфоотока из миндалин, что, в свою очередь, ведет к воспалительным изменениям в регионарных ЛУ [54].

Обнаружение и адекватная оценка состояния регионарных ЛУ при ХТ с помощью их пальпации возможны далеко не во всех случаях. Следует учитывать, что количество регионарных для НМ ЛУ достигает 40-60, а чувствительность и специфичность пальпаторного выявления ЛУ сравнительно невысока – по одним данным этот показатель достигает 50 – 88% [55], по другим – колеблется от 51,7% до 96,7%, а определение состояния глубоких шейных ЛУ при физикальном исследовании практически невозможно [56]. Все это существенно снижает значение пальпаторного исследования регионарных ЛУ при ХТ.

Подчеркивается невысокая чувствительность и специфичность компьютерной томографии (КТ) при исследовании ЛУ, которая составляет 65% и 86,7%, соответственно [56].

В настоящее время одним из наиболее информативных методов оценки состояния ЛУ является ультразвуковое исследование (УЗИ), точность которого более чем в два раза превышает результаты пальпации (73% и 32%, соответственно) [57], что определяет значение этого метода при обследовании больных ХТ.

Оборудование.

Ультразвуковой аппарат «Toshiba Aplia 500" с линейными датчиками с рабочей частотой 5-12 МГц, или аналогичные системы со сходными функциональными характеристиками.

Методика

При проведении УЗИ пациент находится в положении лежа на спине, при этом шея должна быть вытянута, а голова повернута в противоположную исследуемой сторону. При сканировании датчик должен располагаться над

кожей в подчелюстной области шеи. УЗИ осуществляется посредством поперечного сканированием вдоль нижней границы тела нижней челюсти. Преобразователь должен располагаться под углом по отношению к плоскости черепа.

Глубокие ЛУ исследуются при поперечном сканировании вдоль внутренней яремной вены и общей сонной артерии от хвоста околоушной железы до перехода между внутренней яремной веной и подключичной веной.

УЗИ проводится с обеих сторон с определением локализации, количества (единичные, множественные), а также формы, размера и структуры регионарных (верхне-боковых шейных) ЛУ.

Интерпретация

При оценке результатов УЗИ регионарных ЛУ следует учитывать, что для хронического неспецифического лимфаденита характерны, в частности, увеличение (гиперплазия) лимфоидных элементов узла, множественность вовлеченных в процесс ЛУ [58].

Кроме этого, в норме ЛУ, по данным УЗИ, имеют бобовидную форму, однако при воспалительных процессах происходит увеличение размеров узла и изменение его формы на овальную, что обусловлено изменением ворот ЛУ [59, 60].

При УЗИ ЛУ у больных ХТ рекомендуется учитывать, что множественные регионарные ЛУ у больных с ТАФ ХТ встречаются чаще (у 53,3 ± 9,1%, обследованных), а в группе больных с простой формой ХТ - в 2 раза реже (26,7 ± 8,1%; $p<0,05$) (рис. 1).

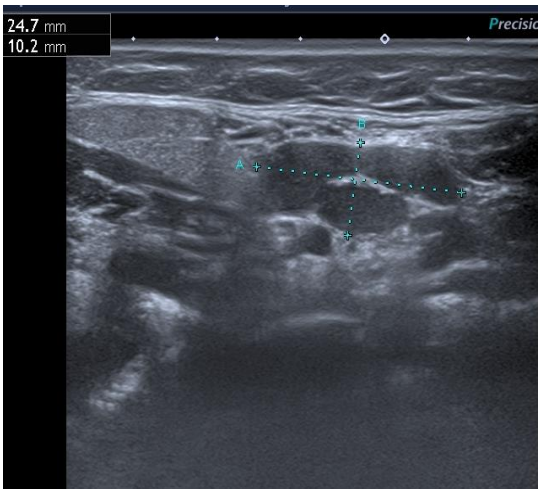

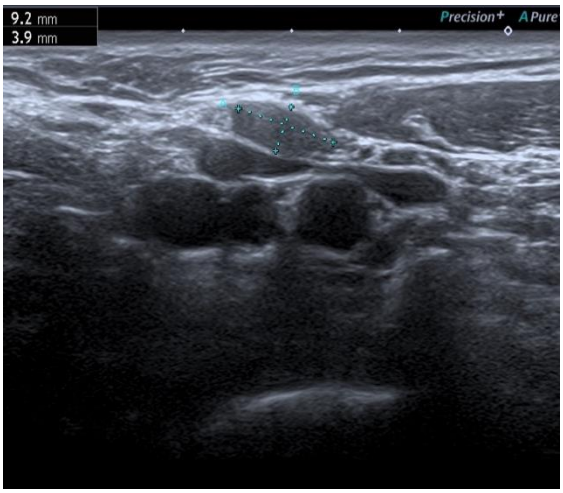

А Б

Рис.1. А-единичный регионарный лимфатический узел (продольный диаметр 9,2 мм); Б-множественные регионарные лимфатические узлы

Максимальные значения продольного диаметра регионарных ЛУ у больных ТАФ ХТ составляет 22,5-25,0 мм (в среднем 15,6 ± 1,1 мм), а в группе пациентов с простой формой ХТ – 17,8-19,0 мм (в среднем 12,2 ± 0,7 мм; $p<0,05$) (рис.2).

При оценке формы ЛУ рекомендуется учитывать, что для простой формы ХТ характерна бобовидная (частота встречаемости 62.3 ± 6.21 %), для ТАФ ХТ – овальная форма ЛУ (частота встречаемости 62.3 ± 6.21 % и 67.44 ± 5.05 %, соответственно) (табл. 1).

Одним из важных ультразвуковых критериев воспалительного процесса в ЛУ является состояние его сосудистого рисунка. Отсутствие или наличие при допплерографии единичных сосудов в области ворот характерно для неизмененных ЛУ, а при воспалении в режиме допплерографии регистрируется повышенная васкуляризация ЛУ [61, 62].

Таблица 1

ФОРМА РЕГИОНАРНЫХ ЛИМФАТИЧЕСКИХ УЗЛОВ ПРИ ХРОНИЧЕСКОМ ТОНЗИЛЛИТЕ

Клиническая форма ХТ	Частота встречаемости различной формы регионарных ЛУ					
	Бобовидная		Овальная		Неправильная	
	n	*P ± m%*	*n*	*P ± m%*	*n*	*P ± m%*
Простая форма (n=61)	38	62.3 ± 6.2	21	34.4 ± 6.1	2	3.3 ± 2.3
ТАФ (n=86)	23	26.74 ± 4.8	58	67.4 ±5.1	5	5.8 ± 2.5
Точный критерий Фишера	0.00002		0.00010		0.69979	
	p <0,05		*p <0,05*		*p >0,05*	

При оценке этого показателя рекомендуется учитывать, что при простой формы ХТ чаще встречается сниженный тип васкуляризации (57.38 ± 6.3%), а при ТАФ – усиленный тип васкуляризации ЛУ (47.67 ± 5.4 %) (табл. 2) [63].

Таблица 2

ТИПЫ ВАСКУЛЯРИЗАЦИИ РЕГИОНАРНЫХ ЛИМФАТИЧЕСКИХ УЗЛОВ ПРИ ХРОНИЧЕСКОМ ТОНЗИЛЛИТЕ

Клиническая форма ХТ	Частота встречаемости различных тьипов васкуляризации регионарных ЛУ					
	Гиповаскулярный тип		Нормальная васкуляризация		Гиперваскулярный тип	
	n	*P ± m%*		*P ± m%*		*P ± m%*
Простая форма (n=61)	35	57.38 ± 6.3	19	31.15 ±5.9	7	11.48 ± 4.1
ТАФ (n=86)	22	25.58 ± 4.7	23	26.74 ± 4.8	1	47.67 ± 5.4
Точный критерий Фишера	0.00014		0.58267		0.00000	
	p <0,05		p >0,05		p <0,05	

Комментарий. Учитывая, что выраженность патологических изменений в НМ, степень влияния очаговой инфекции на функциональное состояние различных органов и систем, а следовательно и клинические формы ХТ могут изменяться (например, простая форма может переходить в ТАФ и наоборот – ТАФ может приобретать черты простой формы ХТ), УЗИ регионарных ЛУ может быть использовано в качестве предварительного неинвазивного скринингового метода оценки динамики воспалительного процесса в НМ больных ХТ [64].

6.5. Лабораторная диагностика.

Определение титров АСЛ-0 в сыворотке крови и сенсибилизации к аллергену Streptococcus pyogenes рекомендуется в качестве метода, дополняющего клинико-инструментальное исследование.

Комментарий. Одновременное повышение титров АСЛ-О и сенсибилизация к аллергену *Streptococcus pyogenes* у пациентов с ХТ

свидетельствует о хронической стрептококковой инфекции и высокой вероятности токсико-аллергических реакций.

Определение СОЭ; содержания С-реактивного протеина; уровня ревматоидного фактора рекомендуются в качестве методов, дополняющих клинико-инструментальное исследование.

Комментарий. Повышение уровня ревматоидного фактора, содержания С-реактивного протеина и значений СОЭ вне периода обострения заболевания чаще наблюдается при ТАФ ХТ.

Определение уровня прокальцитонина в сыворотке крови применяется для диагностики (подтверждения) бактериальной этиологии воспалительного процесса.

Комментарий. Повышение уровня прокальцитонина свидетельствует о наличии гнойных осложнений ХТ и/или генерализации бактериальной инфекции НМ (тонзиллогенный сепсис). Показатели прокальцитонина обычно не увеличиваются при воспалительных процессах вирусной или грибковой этиологии, аллергических и аутоиммунных заболеваниях.

Бактериологическое исследование рекомендуется в качестве метода, дополняющего клинико-инструментальное и другие лабораторные исследования.

Комментарий. Бактериологическое исследование не имеет самостоятельного диагностического значения при ХТ, так как разнообразная, в том числе и патогенная микрофлора, обнаруживается не только у больных ХТ, но у здоровых носителей. Кроме этого, отсутствие в посевах *Streptococcus pyogenes* может быть следствием его внутриклеточной персистенции.

6.6. Иная диагностика.

Консультация ревматолога, кардиолога, нефролога и других профильных специалистов рекомендуется для уточнения характера сопряженных заболеваний, тонзиллогенных осложнений, координации лечебной тактики.

Таким образом, включение в комплексное обследование пациентов с ХТ УЗИ регионарных ЛУ способствует повышению качества дифференциальной диагностики клинических форм ХТ, легко воспроизводимо в условиях любого (амбулаторно-поликлинического, стационарного) лечебного учреждения с помощью стандартного оборудования для УЗИ и способствует повышению качества дифференциальной диагностики клинических форм ХТ [64].

6.7. Алгоритм дифференциальной диагностики клинических форм хронического тонзиллита

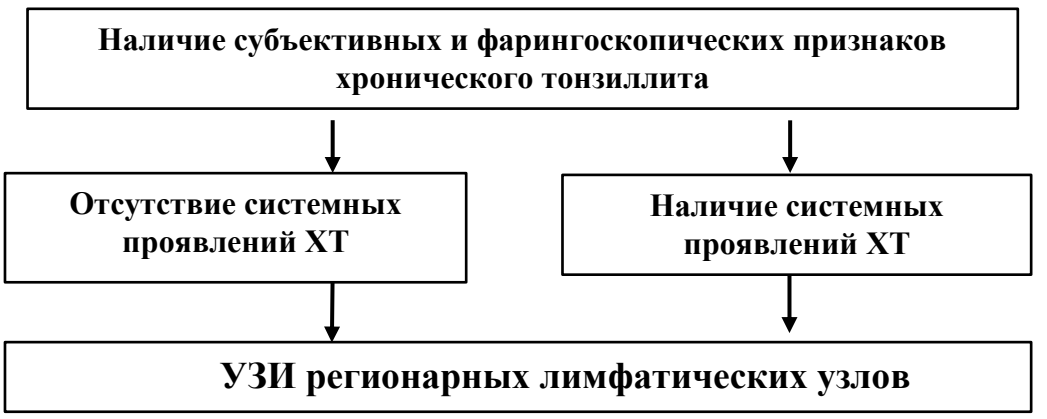

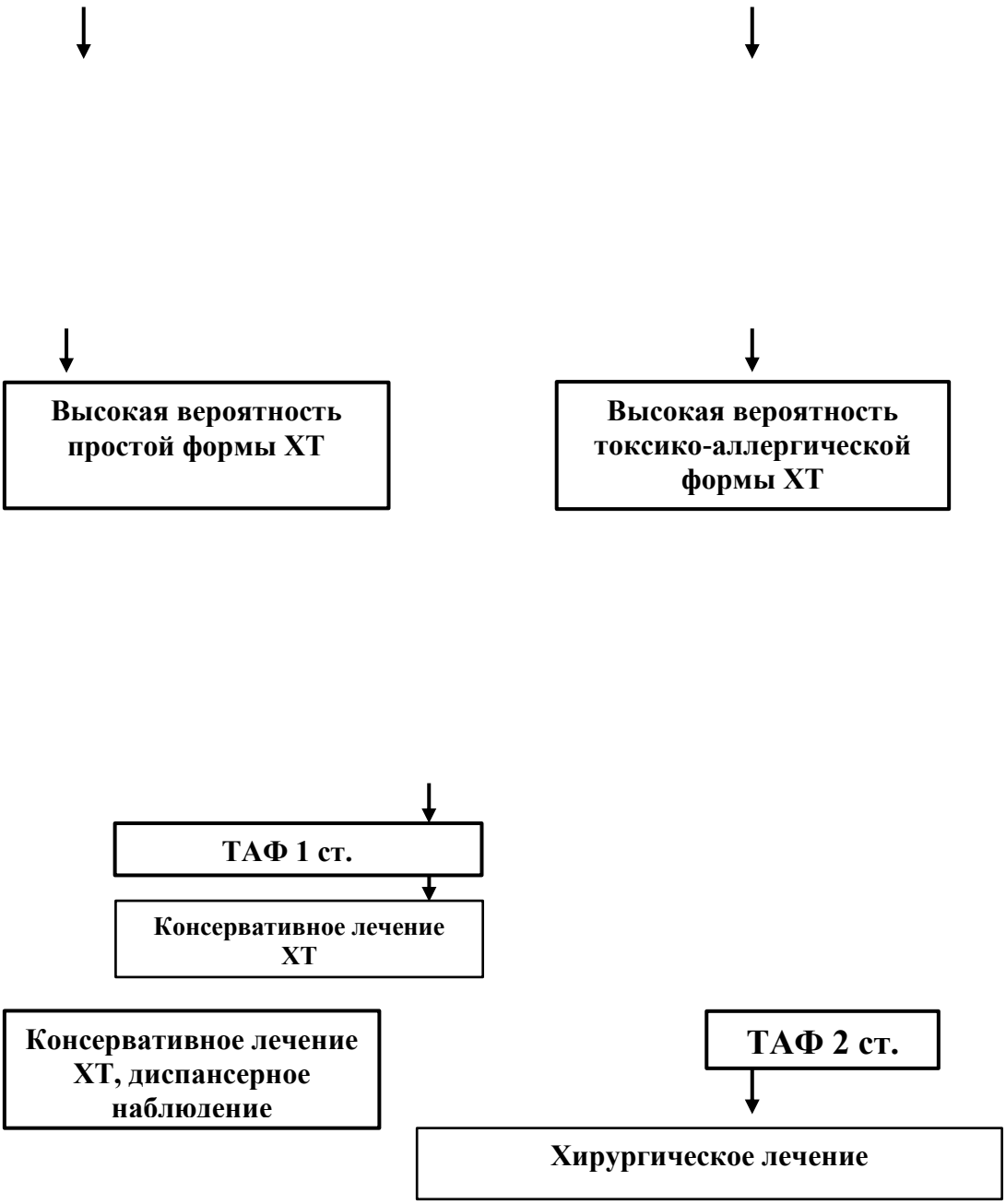

Литература

1. Пальчун, В. Т. Хронический тонзиллит. Оториноларингология: национальное руководство. – М.: ГЭОТАР-Медиа, 2008. – С. 682-691.
2. Пальчун В. Т., Лучихин Л. А., Крюков А. И. Воспалительные заболевания глотки / – М7 : ГЭОТАР-Медиа, 2012.
3. Millington, A. J. Current trends in tonsillitis and tonsillectomy / A. J. Millington, J. S. Phillips // Annals of The Royal College of Surgeons of England. – 2014, Vol. 96. – P. 586-589.

4. Крюков А.И., Аксенова А.В., Захарова А.Ф., Чумаков П.Л., Жук Л.Г. Особенности эпидемиологии хронического тонзиллита в современных условиях оказания специализированной ЛОР-помощи. Вестник оториноларингологии. 2013;78(3):4-7.
5. Белов, В. А. Воропаева Я.В. Возрастные и гендерные особенности распространенности хронического тонзиллита у детей // Медицинский совет. – 2015, № 1. – С. 18-21.
6. Эпидемиологическая и клиническая характеристика хронических болезней миндалин и аденоидов (на примере г. Красноярска) // Российская оториноларингология. – 2013, № 3. – С. 139-145.
7. Сказатова Н. Ю., Пискунов Г. З.Распространенность болезней уха, горла и носа у городского населения // Кремлевская медицина. Клинический вестник. – 2016, №1. – С. 5-10.
8. Hoddeson, E. K. Adult tonsillectomy: Current indications and outcomes / E. K. Hoddeson, C. G. Gourin // Otolaryngology-Head and Neck Surgery. – 2009, Vol. 140. – P. 19-22.
9. Chen MM, Roman SA, Sosa JA, Judson BL. Safety of Adult Tonsillectomy A Population-Level Analysis of 5968 Patients. Jama Otolaryngol. 2014;140(3):197–20210.
10. Windfuhr JP. Tonsil Surgery in Germany: Rates, Numbers and Trends. Laryngo Rhino Otol. 2016;95:S88–S109
11. Wijayasingam G, Deutsch P, Jindal M. Day case adenotonsillectomy for paediatric obstructive sleep apnoea: a review of the evidence // Eur Arch Otorhinolaryngol. 2018 Sep;275(9):2203-2208. doi: 10.1007/s00405-018-5071-8. Epub 2018 Jul 30.
12. Albright JT, Duncan NO, Smerica AM, Edmonds JL. Intracapsular complete tonsillectomy, a modification of surgical technique to eliminate delayed post-operative bleeding // Int J Pediatr Otorhinolaryngol. 2020 Jan;128:109703. doi: 10.1016/j.ijporl.2019.109703. Epub 2019 Oct 4.
13. Затолока П. А., Сецко А. П., Е. Л. Дембицкая. Тенденции в лечении хронического тонзиллита у детей Минской области // Медицинский журнал.- 2018.-3.- 76-79.
14. Енин И. П, Батурин В. А., Щетинин Е. В., Карпов В. П., Енин И. В.. Микрофлора небных миндалин при хроническом тонзиллите // Вестник оториноларингологии. 2013.-78(4).- 21-22
15. Syryło A, Wojdas A, Jurkiewicz D. Bacterial flora of the tonsillar surface versus tonsillar core in chronic tonsillitis // Otolaryngol Pol. 2007;61(4):598-601. doi: 10.1016/S0030-6657(07)70493-6.

16. Haq SN, Ayub Z, Ahmed A. Tonsillar Surface Micro Flora: Does it Truly Represent Pathological Tonsillar Flora? // J Coll Physicians Surg Pak. 2017 Jan;27(1):23-25. doi: 2515.
17. Мальцева Г.С. Современные этиологические, патогенетические и клинические основы диагностики и лечения хронического тонзиллита. Автореф. дис. ….. докт.мед.наук.- СПб – 2008
18. Дайняк Л.Б., Кунельская В.Я. Микозы верхних дыхательных путей. М.: Медицина; 1979.
19. Крюков А.И., Кунельская В.Я., Ивойлов А.Ю., Изотова Г.Н., Шадрин Г.Б., Мачулин А.И. Грибковый аденоидит и тонзилломикоз у детей: особенности диагностики и терапии // Вестник оториноларингологии.- 2019.-2.-78-83.
20. Барышевская Л.А. Владимирова Т.Ю. Зелева О.В. Колдова Е.В. Хроническое воспаление небных миндалин, ассоциированное с вирусов Эпштейна-Барр // Наука и инновации в медицине.- 2018.- 1(9).- 6-10.
21. Assadian F, Sandström K, Bondeson K, Laurell G, Lidian A, Svensson C, Akusjärvi G, Bergqvist A, Punga T. Distribution and Molecular Characterization of Human Adenovirus and Epstein-Barr Virus Infections in Tonsillar Lymphocytes Isolated from Patients Diagnosed with Tonsillar Diseases // PLoS One. 2016 May 2;11(5):e0154814. doi: 10.1371/journal.pone.0154814. eCollection 2016.
22. Gonzalez-Lucano LR, Vasquez-Armenta GV, Pereira-Suarez AL, Ramirez-de Arellano A, Ramirez-de Los Santos S, Lopez-Pulido EI. Prevalence of Epstein-Barr virus DNA in tonsillar tissue from patients with chronic tonsillitis in Mexican population // J Infect Dev Ctries. 2019 Aug 31;13(8):764-767. doi: 10.3855/jidc.11424.
23. Proença-Módena JL, Buzatto GP, Paula FE, Saturno TH, Delcaro LS, Prates MC, Tamashiro E, Valera FC, Arruda E, Anselmo-Lima WT. Respiratory viruses are continuously detected in children with chronic tonsillitis throughout the year // Int J Pediatr Otorhinolaryngol. 2014 Oct;78(10):1655-61. doi: 10.1016/j.ijporl.2014.07.015. Epub 2014 Jul 21.
24. Nártová E., Kraus J., Pavlík E., Lukeš P., Katra R., Plzák J., Kolářová L., Sterz I., Betka J., Astl J. Presence of Different Genotypes of Helicobacter Pylori in Patients With Chronic Tonsillitis and Sleep Apnoea Syndrome // Eur Arch Otorhinolaryngol.- 2014 Mar;271(3):607-13. doi: 10.1007/s00405-013-2607-9. Epub 2013 Jul 18.

25. Hwang MS, Forman SN, Kanter JA, Friedman M.Tonsillar Helicobacter pylori colonization in chronic tonsillitis: systematic review and meta-analysis // JAMA Otolaryngol Head Neck Surg. 2015 Mar;141(3):245-9. doi: 10.1001/jamaoto.2014.3296.
26. Kariya S., Okano M., Nishizaki K. An Association Between Helicobacter Pylori and Upper Respiratory Tract Disease: Fact or Fiction? // World J Gastroenterol.-2014 Feb 14;20(6):1470-84. doi: 10.3748/wjg.v20.i6.1470
27. Lange MJ, Lasiter JC, Misfeldt ML.Toll-like receptors in tonsillar epithelial cells // Int J Pediatr Otorhinolaryngol. 2009 Apr;73(4):613-21. doi: 10.1016/j.ijporl.2008.12.013. Epub 2009 Jan 22.
28. Hosoki K, Itazawa T, Boldogh I. Neutrophil recruitment by allergens contribute to allergic sensitization and allergic inflammation // Curr Opin Allergy Clin Immunol.2016;16:45-50.
29. Palomino DC, Marti LC. Chemokines and immunity Einstein.2015;13:469-73.
30. Månsson A., Adner M., Höckerfelt U., Cardell L.O. A distinct Toll-like receptor repertoire in human tonsillar B cells, directly activated by PamCSK, R-837 and CpG-2006 stimulation // Immunology. 2006 Aug;118(4):539-48. Epub 2006 Jun 16.
31. Hemmi H, Kaisho, T, Takeuchi O, Sato S, Sanjo H, Hoshino K, Horiuchi, Hideyuki T, Takeda K, Akira S. Small Anti-Viral Compounds Activate Immune Cells via the TLR7 MyD88-dependent Signaling Pathway // Nat Immunol.- 2002 Feb;3(2):196-200. doi: 10.1038/ni758. Epub 2002 Jan 22.
32. Underhill D M , Ozinsky A& Toll-like Receptors: Key Mediators of Microbe Detection // Curr Opin Immunol.- 2002 Feb;14(1):103-10. doi: 10.1016/s0952-7915(01)00304-1.
33. Zhou C.L., Liu Y.H., Da H.T., Ang Q. Q., Sha Q. The Role of CTLA-4 in the Pathogenesis of Chronic Tonsillitis // Lin Chung Er Bi Yan Hou Tou Jing Wai Ke Za Zhi. 2017 Jul 5;31(13):977-980. doi: 10.13201/j.issn.1001-1781.2017.13.00.
34. Цветков Э.А. Аденотонзиллиты и их осложнения у детей. Лимфоэпителиальное глоточное кольцо в норме и патологии. СПб.: ЭЛБИ, 2003.
35. Яшан А.И., Герасимюк М.И. Характер изменений соотношений субпопуляций лимфоцитов у больных хроническим декомпенсированным тонзиллитом // Вестник оториноларингологии.-2015.-2.-27-30.

36. Ball S L, Siou G P, Wilson J A, Howard A, Hirst B H, Hall J. Expression and Immunolocalisation of Antimicrobial Peptides Within Human Palatine Tonsils // J Laryngol Otol.- 2007 Oct;121(10):973-8. doi: 10.1017/S0022215107006184. Epub 2007 Feb 26.
37. Крюков А.И., Изотова Г.Н., Захарова А.Ф., Чумаков П.Л., Киселева О.А. Актуальность проблемы хронического тонзиллита // Вестник оториноларингологии. 2009; 5:4-6.
38. Пальчун В.Т. Оториноларингология: национальное руководство. - М.: ГЭОТАР-Медиа, 2009. – 960 с
39. Kvestad E., Kværner K. J., Røysamb E., Tambs K., Harris J. R., Magnus P. Heritability of Recurrent Tonsillitis // Arch Otolaryngol Head Neck Surg. 2005;131(5):383-387. doi:10.1001/archotol.131.5.383.
40. Zupin L, Polesello V, Grasso DL, Crovella S, Segat L. DEFB1 polymorphisms and susceptibility to recurrent tonsillitis in Italian children.
41. Centor RM, Witherspoon JM, Dalton HP, Brody CE, Link K: The diagnosis of strep throat in adults in the emergency room. Med Decis Making, 1981, 1: 239-246.
42. Paradise JL, Bluestone CD, Bachman RZ, Colborn DK, Bernard BS, Taylor FH, et al. Efficacy of tonsillectomy for recurrent throat infection in severely affected children. Results of parallel randomized and nonrandomized clinical trials. N Engl J Med. 1984;310(11):674–83.
43. Paradise JL, Bluestone CD, Colborn DK, Bernard BS, Rockette HE, M-K Lasky. Tonsillectomy and Adenotonsillectomy for Recurrent Throat Infection in Moderately Affected Children // Pediatrics. 2002 Jul;110(1 Pt 1):7-15. doi: 10.1542/peds.110.1.7.
44. Windfuhr JP, Toepfner N , Steffen G, Waldfahrer F, Berner R. Clinical Practice Guideline: Tonsillitis II. Surgical Management // Eur Arch Otorhinolaryngol. 2016 Apr;273(4):989-1009. doi: 10.1007/s00405-016-3904-x. Epub 2016 Feb 16.
45. Преображенский Б.С., Попова Г.Н. Ангина, хронический тонзиллит и сопряженные с ними общие заболевания. М.: Медгиз.- 1970.
46. Stark A.k. Осмотр области головы и шеи // Секреты оториноларингологии. -М.: Бином; СПб: Невский диалект, 2001.-77-84.
47. Солдатов И.Б. Лекции по оториноларингологии- М.: Медицина.- 1975.
48. Pribuišienė R, Kuzminienė A, Sarauskas V, Saferis V, Pribuišis K, Rastenienė I. The Most Important Throat-Related Symptoms Suggestive of Chronic Tonsillitis as the Main Indication for Adult Tonsillectomy // Medicina (Kaunas) . 2013;49(5):219-22.

49. Lang S, Kansy B. Diseases of the Cervical Lymph Nodes in Childhood // Review Laryngorhinootologie.- 2014 Mar;93 Suppl 1:S49-69. doi: 4910.1055/s-0033-1363218. Epub 2014 Apr 7.
50. Хмельницкая Н.М., В.В. Власова, В.А. Косенко. Оценка функционального состояния небных миндалин у больных хроническим тонзиллитом // Вестн. оториноларингологии 2000. - №4. — С.35-39.
51. Ханова А.К. Оптимизация дифференциальной диагностики синдрома увеличенных периферических лимфатических узлов у детей // Автореф. дисс…..канд. мед.наук.- Уфа, 1999.
52. Млечин, Б.М. Клинические и лабораторные исследования по актуальным вопросам хронического тонзиллита. Автореф. дис… . докт. мед. наук: - Л.,195552
53. Черныш А.В. Клинико-иммунологические аспекты хронического тонзиллита. Автореф.дис…. докт.мед.наук: СПб., 1996.
54. Солдатов, И. Б. Хронический тонзиллит и другие очаги инфекции верхних дыхательных путей / И. Б. Солдатов // VII съезд оториноларингологов СССР: тезисы. – М. – 1975. – С. 60-66.
55. Chandawarkar, R. Y. Preoperative Diagnosis of Carcinoma of the Breast: Is a «Cost-cutter» Algorithm Tenable? / R. Y. Chandawarkar, S. R. Shinde // Journal of Surgical Oncology. – 1997, Vol. 64. – P. 153-158.
56. Mariezkurrena X.A. Alarcón M.H., Lizaur AZ, Orte J.C.V., Guimerá J.A. Palpation and CT to Evaluate the Cervical Adenopathies in Head and Neck Tumours // Review Acta Otorrinolaringol Esp. - 2004 Apr;55(4):182-9. doi: 10.1016/s0001-6519(04)78505-2.
57. Pamilo, M. Real-time ultrasound, axillary mammography, and clinical examination in the detection of axillary lymph node metastases in breast cancer patients. / M. Pamilo, M. Soiva, E. M. Lavast // Journal of Ultrasound in Medicine. – 1989, Vol. 8 (3). – P. 115-120.
58. Вишал Д. Диагностика воспалительных заболеваний околоушной железы у детей (возможности эхографического исследования) // Автореф. дис. … канд. мед. наук. – М., 2004.
59. Ahuja A.T., Ying M. Sonographic Evaluation of Cervical Lymph Nodes // Review AJR Am J Roentgenol.- 2005 May;184(5):1691-9. doi: 10.2214/ajr.184.5.01841691.
60. Быстрова Н.Ю. Фролова И.Г., Чойнзонов Е.Л., Величко С.А., Быстров С.В. Возможности эхографии в диагностике лимфогенного метастазирования злокачественных опухолей головы и шеи //

Сибирский онкологический журнал. -2009. -Приложение № 2. https://cyberleninka.ru/

61. Ahuja A., Ying M., Sonography of Neck Lymph Nodes. Part II: Abnormal Lymph Nodes // Clin Radiol. -2003 May;58(5):359-66. doi: 10.1016/s0009-9260(02)00585-8.
62. Аббасова Е.В. Пархоменко Р.А. Щербенко О.И. Родионов М.В. Роль эхографии в дифференциальной диагностике доброкачественных и злокачественных лимфаденопатий // http: //vestnik. rncrr.ru/vestnik / v4/papers / abbas_v4.htm.
63. Носуля Е.В., Рычкова И.В. Ким И.А., Зубарев Р.А., Трухин Д.В., Молоков К.В. «Способ дифференциальной диагностики клинической формы хронического тонзиллита, основанный на ультразвуковом исследовании регионарных лимфоузлов». Патент РФ № (19) RU (11) 2 638 429 (13) C2.
64. Трухин Д.В., Ким И.А., Носуля Е.В., Крюков А.И., Рычкова И.В., Ш.Г.Гаджиибрагимов, К.Г.Романова. Состояние регионарных лимфатических узлов по данным ультразвукового исследования //Вестник оториноларингологии.-2020.-т.85.-2-31-36.