ПРАВИТЕЛЬСТВО МОСКВЫ

ДЕПАРТАМЕНТ ЗДРАВООХРАНЕНИЯ ГОРОДА МОСКВЫ

СОГЛАСОВАНО

Главный внештатный специалист Департамента здравоохранения города Москвы по оториноларингологии, д.м.н. профессор

Крюков А.И.

«20» июня 2020 г.

УТВЕРЖДЕНО

Экспертным советом по науке Департамента здравоохранения города Москвы № 11

«24» июля 2020 г.

ФОТОДИНАМИЧЕСКАЯ ТЕРАПИЯ В ЛЕЧЕНИИ ЛАРИНГОМИКОЗА

Методические рекомендации № 99

Москва, 2020

УДК 616.22-008.5
ББК 56.8
С- 23

Учреждение-разработчик: Государственное бюджетное учреждение здравоохранения города Москвы «Научно-исследовательский клинический институт оториноларингологии им. Л.И. Свержевского» Департамента здравоохранения города Москвы

Составители: член-корр. РАН, Засл. деятель науки РФ, д.м.н., проф. Крюков А.И., д.м.н., проф. Кунельская Н.Л., д.м.н., проф. Кунельская В.Я., к.м.н. Романенко С.Г., к.м.н. Шадрин Г.Б., к.м.н. Павлихин О.Г., к.м.н. Лесогорова Е.В., к.м.н. Елисеев О.В., к.м.н. Красникова Д.И., Смирнова Е.Н., Теплых Е.А.

Рецензенты:
доктор медицинских наук, профессор,
Заведующий кафедрой оториноларингологии
ФГАОУВО «Российский университет дружбы
народов» им. Н.И. Пирогова В.И. Попадюк

доктор медицинских наук, профессор,
зам. главного врача по медицинской части
ГБУЗ ГКБ №29 им Н.Э. Баумана ДЗМ,
Заслуженный врач РФ М.Г. Лейзерман

Диагностика и лечение ларингомикоза. / Методические рекомендации. – Под редакцией А.И. Крюкова. – Москва. – 2020. – 18с.

Предназначение:
В методических рекомендациях описаны этиология, клиника и основные алгоритмы диагностики и лечения грибкового ларингита, а также возможности фотодинамической терапии в лечении пациентов с ларингомикозом. Методические рекомендации рассчитаны на врачей оториноларингологов, фониатров.

Данный документ является собственностью Департамента здравоохранения города Москвы и не подлежит тиражированию и распространению без соответствующего разрешения.

СОДЕРЖАНИЕ

ОБОЗНАЧЕНИЯ И СОКРАЩЕНИЯ…….4

ВВЕДЕНИЕ……..5

ЭТИОЛОГИЯ, ЭПИДЕМИОЛОГИЯ И КЛИНИКА ЛАРИНГОМИКОЗА…….....6

ОСНОВНЫЕ ПРИНЦИПЫ ДИАГНОСТИКИ И ЛЕЧЕНИЯ ЛАРИНГОМИКОЗА…….....8

ФОТОДИНАМИЧЕСКАЯ ТЕРАПИЯ В ЛЕЧЕНИИ ЛАРИНГОМИКОЗА…….....11

ЗАКЛЮЧЕНИЕ…….15

СПИСОК ИСПОЛЬЗОВАННЫХ ИСТОЧНИКОВ……16

ОБОЗНАЧЕНИЯ И СОКРАЩЕНИЯ

ВИЧ – вирус иммунодефицита человека

ФДТ – фотодинамическая терапия

ФС - фотосенсибилизатор

ВВЕДЕНИЕ

В настоящее время во всем мире отмечен рост заболеваемости поверхностными микозами различной локализации, которые все чаще встречаются не только у пациентов с различными видами иммунодефицита, но и как самостоятельное заболевание у иммунокомпетентной группы лиц [1, 2]. К поверхностным микозам относят и микозы ЛОР-органов, среди которых наиболее редким считается грибковое поражение гортани или ларингомикоз. При этом наряду с увеличением частоты встречаемости грибковых заболеваний ЛОР-органов, авторы также отмечают рост числа больных хроническим ларингитом с длительными и частыми эпизодами обострения [2, 3, 4].

Диагностика и лечение ларингомикоза сопряжены с определенными сложностями, обусловленными анатомо-функциональной особенностью пораженного органа и особенностями течения грибковой инфекции. Опыт показывает, что проводимое лечение не всегда бывает достаточно эффективным, и данное заболевание имеет склонность к рецидивированию. Существующие дополнительные физические методы лечения в ряде случаев позволяют повысить эффективность терапии грибкового ларингита.

В данных методических рекомендациях содержится описание этиологии, эпидемиологии, клинической картины, особенностей диагностики и лечения ларингомикоза у иммунокомпетентных пациентов. Подробно представлены возможности фотодинамической терапии в лечении грибкового ларингита и особенности ее проведения.

ЭТИОЛОГИЯ, ЭПИДЕМИОЛОГИЯ И КЛИНИКА ЛАРИНГОМИКОЗА

Среди хронической воспалительной патологии гортани ларингомикоз встречается примерно в 24% случаев, при этом чаще – при гиперпластической и атрофической формах (до 27% и 25% случаев, соответственно), реже - при катаральной форме (до 18% наблюдений) и не встречается при отечно-полипозном ларингите. [4, 5]

Основными возбудителями микоза гортани в 99% случаев являются дрожжеподобные грибы рода *Candida*, среди которых чаще всего встречается *C. albicans* (до 76%). Крайне редко (в 1% случаев) встречается грибковый ларингит, вызванный плесневыми грибами рода *Aspergillus*. [4-8]

Ведущую роль в патогенезе заболевания играет активация условно-патогенной грибковой флоры вследствие ослабления местного иммунитета слизистой оболочки гортани под воздействием различных предрасполагающих факторов, к которым относят следующие: гастроэзофагеальная рефлюксная болезнь, особенно с внепищеводными ее проявлениями; курение; длительное ношение съемных зубных протезов и неправильный уход за ними; бронхиальная астма, требующая постоянного использования ингаляционных глюкокортикостероидов; предшествующее лечение антибиотиками, длительный прием системных глюкокортикостероидов или цитостатиков; нарушение обмена веществ (в первую очередь - сахарный диабет); перенесенная лучевая или химиотерапия; первичные или вторичные иммунодефицитные состояния. [4, 5, 7]

Как правило, клинически ларингомикоз протекает в виде одной из трех форм хронического ларингита: чаще всего – в виде гиперпластической (55%), реже – в виде катаральной (31%) или атрофической (14%) форм. Изредка при поражении плесневыми грибами

встречается ограниченная форма ларингомикоза с формированием опухолеподобных образований или гранулем гортани. [4-9]

Самой частой жалобой пациентов с грибковым ларингитом является охриплость, которая может быть выражена в различной степени – от минимальной охриплости, возникающей после продолжительной голосовой нагрузки, до грубой выраженной охриплости или даже афонии. Помимо этого, больных беспокоят кашель, сухость, першение, дискомфорт, скопление мокроты и ощущение «кома» в горле. Редко встречаются жалобы на боль или жжение в горле, затруднение при глотании пищи, одышку при физической нагрузке или эпизоды удушья. [4-6]

Ларингоскопическая картина при грибковом поражении гортани меняется в зависимости от формы ларингомикоза – гиперпластической, катаральной или атрофической. При этом у всех больных выявляется характерный ларингоскопический признак (рис.1) – наличие патологического отделяемого на слизистой оболочке различных отделов гортани, которое может быть представлено белесоватыми или бело-желтыми налетами, вязкой слизистой мокротой с беловатым или бело-желтым оттенком, слизистыми корками бело-серого или бело-желтого цвета. [4, 5]

Рисунок 1. Эндофотографии различных форм ларингомикоза с характерным патологическим отделяемым

ОСНОВНЫЕ ПРИНЦИПЫ ДИАГНОСТИКИ И ЛЕЧЕНИЯ ЛАРИНГОМИКОЗА

Диагноз грибкового ларингита устанавливается на основании оценки всей клинической картины заболевания, клинико-лабораторных данных и результатов микробиологических исследований.

Помимо сбора жалоб и анамнеза заболевания, важно выяснить у пациента наличие предрасполагающих факторов и сопутствующей соматической патологии. Стандартный осмотр ЛОР-органов следует дополнить проведением непрямой микроларингоскопии и эндовидеоларингостробоскопии. Обязательным является проведение клинико-лабораторного исследования, включающего клинический анализ крови, общий анализ мочи, биохимический анализ крови, исследование крови на ВИЧ, сифилис, гепатиты В и С и микробиологическую диагностику. При гиперпластической форме ларингомикоза показано также гистологическое исследование для дифференциальной диагностики с раком гортани [5, 9-12].

Для проведения микробиологической (микологической и бактериологической) диагностики проводится отбор проб из гортани под местной аппликационной анестезией (р-р Лидокаина 10%-2,0мл) под контролем непрямой микроларингоскопии или эндовидеоларингоскопии. При помощи стерильного гортанного выкусывателя, стерильного изогнутого гортанного зонда с ватником или изогнутого зонда для проведения микробиологических исследований получают пробы патологического отделяемого (при его наличии) или выполняют мазок со слизистой оболочки гортани из области максимально выраженного воспаления (при отсутствии патологического отделяемого). Отобранные пробы наносят на стерильное предметное стекло и помещают в питательные среды (для микологической и бактериологической диагностики), после чего хранят в термостате и в течение суток в

транспортировочном контейнере доставляют в специализированную лабораторию.

Микологическая диагностика состоит из двух этапов: микроскопии патологического отделяемого (обнаружение морфологических элементов грибов) и культуральных исследований (родовая и видовая идентификация грибов и определение чувствительности к противогрибковым препаратам). Критерием диагностики грибкового заболевания считается лабораторное подтверждение - определение в мазках активно вегетирующих грибов и выделение культуры грибов в титре не менее 10^4 КОЕ/мл. [5, 9, 10]

Для правильной диагностики микоза гортани имеют значение не только лабораторные исследования, но и вся клиническая картина заболевания. Отрицательные результаты посева при выраженных клинических признаках микоза и, наоборот, положительные результаты диагностики при отсутствии характерной клиники требуют повторного проведения микологического исследования.

Лечение пациентов с ларингомикозом предполагает комплексный подход, включающий коррекцию предрасполагающих факторов и лечение сопутствующей соматической и ЛОР-патологии, соблюдение общих принципов терапии хронического ларингита и проведение противогрибковой терапии. Еще до получения результатов микробиологических исследований пациенту с хроническим ларингитом и подозрением на ларингомикоз следует начать терапию согласно выявленной форме ларингита. Всем пациентам рекомендуют щелочные ингаляции с дегазированной минеральной водой (например, Ессентуки №4) или с 0,9% раствором натрия хлорида от 1 до 3-х раз в день по 10 минут. По показаниям назначают антигистаминные препараты II поколения, секретолитические или муколитические препараты, лекарства растительного происхождения, ферментные препараты, симптоматическую терапию. [9, 11-14]

После лабораторного подтверждения наличия грибкового заболевания назначают противогрибковую терапию, которая состоит из комбинированного применения препаратов с системным и местным действием, длительность которой должна составлять не менее 3-х недель. При выборе препаратов необходимо учитывать вид и чувствительность выделенного возбудителя. Как правило в качестве системной терапии при плесневом микозе гортани используется итраконазол 100-200 мг/сут, а при кандидозном ларингите – флуконазол 50-150 мг /сут или итраконазол 100-200 мг/сут, при этом необходима индивидуальная коррекция дозы препарата с учетом титра грибов, возраста, веса пациента , показателей его биохимического анализа крови и наличия сопутствующих заболеваний [13-16]. В качестве местной терапии ларингомикоза возможно ингаляционное применение 0,01% раствора бензидилметил-миристоиламино-пропиламмония по 10 минут 2 раза в день (при кандидозном ларингите) и раствора амфотерицина В 50000 ЕД по 15 минут 1 раз в день (при плесневом микозе гортани) [9, 17]. При сочетании микоза глотки и гортани к лечению добавляют раствор клотримазола 1% для местного применения, который наносят на слизистую оболочку полости рта и глотки 3-4 раза в день [9, 14, 16].

Критериями выздоровления больных ларингомикозом считают: нормализацию или стойкое улучшение микроларингоскопической картины и отрицательные результаты повторных микологических исследований, подтверждающие элиминацию грибковой флоры. Одного курса лечения не всегда достаточно для излечения процесса, поэтому при необходимости (при сохранении клиники заболевания и положительных результатов микологической диагностики) следует повторить полный курс комбинированной противогрибковой терапии.

ФОТОДИНАМИЧЕСКАЯ ТЕРАПИЯ В ЛЕЧЕНИИ ЛАРИНГОМИКОЗА

Описанный выше комплексный подход к лечению пациентов с ларингомикозом не всегда позволяет добиться излечения грибкового процесса [13]. Помимо этого, в ряде случаев мы ограничены в применении противогрибковых препаратов в связи с их гепато- и нефротоксичностью, наличием у пациентов противопоказаний к их применению или аллергических реакций в анамнезе. В связи с этим свою актуальность приобретают дополнительные физические методы лечения, к которым относится фотодинамическая терапия (ФДТ). [18]

В основе данного метода лежит фотодинамическая реакция, которая возникает при действии световой энергии на фотосенсибилизатор (ФС) в присутствии кислорода. Антимикробный эффект ФДТ заключается в избирательной окислительной деструкции патогенных микроорганизмов при комбинированном воздействии ФС и оптического излучения соответствующего спектрального состава. Под действием световой энергии в клетках развивается фотохимическая реакция с выделением синглетного кислорода и свободных радикалов, которые являются цитотоксическими для большинства биологических объектов, вызывая гибель микроорганизмов. Особенностью данного метода является избирательное накопление ФС патологическими тканями, бактериями, грибами и др. при отсутствии накопления ФС нормальными тканями, таким образом фотодинамический процесс не влияет на здоровые ткани.

В настоящее время существуют публикации в которых описана возможность фотоинактивации безоболочечных вирусов и грибов, в том числе в форме спор, используя в качестве ФС метиленовый синий. Экспериментальные и клинические исследования, проведенные в НИКИО им. Л.И. Свержевского в 2011-2019гг, доказали антибактериальную и противогрибковую эффективность ФДТ при различных заболеваниях ЛОР-органов [19-22].

Методика проведения эндоларингеальной ФДТ при грибковых заболеваниях гортани довольно проста. В качестве ФС лучше всего подходит водный раствор метиленового синего в концентрации 0,01%, а в качестве источника света – аппарат «Креолка», длина волны излучения которого составляет 648-680 нм, что соответствует спектру поглощения синего цвета, с использованием световода с рассеивающим наконечником.

ФС (0,01% р-р метиленового синего) наносят на слизистую оболочку гортани посредством эндоларингеального вливания 1,5 мл раствора под контролем непрямой микроларингоскопии или эндовидеоларингоскопии (рис.2).

Рис.2. Эндофотография гортани после нанесения фотосенсибилизатора

Далее, после 10-минутной экспозиции препарата, также под контролем непрямой микроларингоскопии или эндовидеоларингоскопии проводят облучение при помощи аппарата «Креолка» со световодом с рассеивающим наконечником, проведенным через изогнутую эндоларингеальную канюлю. Мощность лазерного излучения - 0,2-0,5 Вт, длительность процедуры 90-120 с. При необходимости предварительно проводят аппликационную анестезию глотки раствором Лидокаина 10% (спрей). Процедуру проводят в смотровом кресле, с использованием необходимой защиты для глаз для врача и пациента. (рис.3)

Рис.3. Фотография проведения процедуры эндоларингеальной ФДТ

При условии не сильно выраженного глоточного рефлекса пациенты хорошо переносят метод эндоларингеальной ФДТ. Во время проведения процедуры, при необходимости, можно делать паузы, чтобы дать пациенту отдохнуть, соблюдая при этом общее время облучения. Мощность излучения следует корректировать во время процедуры – начинать необходимо с 0,2-0,3 Вт и постепенно повышать до 0,5 Вт. При этом, при возникновении у пациента неприятных ощущений, жжения в области гортани или кашля следует остановить увеличение мощности и вернуться на комфортный уровень. Применяемый ФС (0,01% водный раствор метиленового синего) не вызывает местных раздражающих реакций и хорошо задерживается на слизистой оболочке гортани на протяжении всей процедуры, при этом он полностью элиминируется с нее уже через 30 минут. (рис.4)

Рис.4. Элиминация ФС со слизистой оболочки гортани

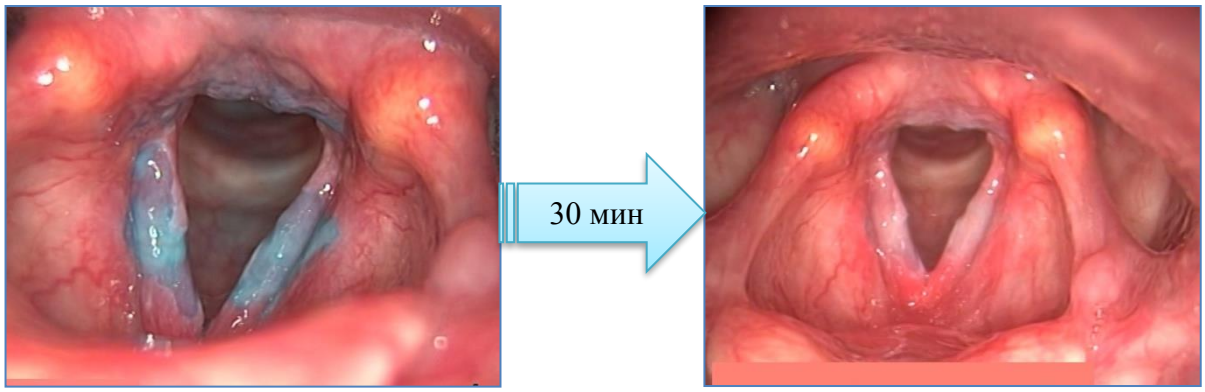

Лечебный курс подразумевает проведение 5-7 сеансов ФДТ с интервалом между процедурами в 2-3 дня. Следует понимать, что использование метода ФДТ не отменяет проведение противогрибковой терапии, а лишь дополняет ее, позволяя, тем самым, повысить эффективность лечения пациентов с ларингомикозом. У пациентов, получающих ФДТ, отмечается более быстрый регресс воспалительных явлений и очищение слизистой оболочки гортани от патологического отделяемого. Такая комбинация фармакологических и физических методов лечения позволяет добиться хорошего эффекта даже у тех пациентов, у которых ранее не удалось добиться улучшения после проведенной противогрибковой терапии, а также - помогает добиться эрадикации микобиоты даже в случае выделения полирезистентных штаммов грибов. [18, 22, 23]

ЗАКЛЮЧЕНИЕ

Ларингомикоз встречается в 24% случаев хронического ларингита и чаще всего (до 99%) вызван дрожжеподобными грибами рода *Candida*. Основными клиническими формами грибкового ларингита являются гиперпластическая, катаральная и атрофическая.

Основным диагностическим критерием ларингомикоза считается сочетание клинической картины обострения воспалительного процесса в гортани с лабораторным подтверждением активной грибковой инфекции (определение в мазках активно вегетирующих грибов и выделение культуры грибов в титре не менее 10^4 КОЕ/мл).

Лечение пациентов с ларингомикозом требует комплексного подхода, а наиболее эффективной считается комбинированная противогрибковая терапия с использованием препаратов системного и местного действия в течение 3-х недель. Эффективность проводимого лечения должна оцениваться не только по клинической картине, но и по результатам повторных микробиологических исследований. Не всегда достаточно одного курса терапии для излечения процесса и при необходимости следует повторять курс комбинированной противогрибковой терапии.

Лечение пациентов с ларингомикозом представляет собой сложный и трудоемкий процесс и даже такой комплексный подход не всегда позволяет добиться желаемого результата. Эндоларингеальная ФДТ является эффективным дополнением к курсу комбинированной противогрибковой терапии и позволяет добиться наилучших результатов в лечении пациентов с грибковым ларингитом. Метод хорошо переносится пациентами, прост в использовании и не требует применения дорогостоящей техники.

СПИСОК ИСПОЛЬЗОВАННЫХ ИСТОЧНИКОВ

1. Кунельская В.Я., Ивойлов А.Ю., Шадрин Г.Б., Хамзалиева Р.Б., Мачулин А.И., Красникова Д.И., Андреенкова О.А. Распространённость грибковых заболеваний лор-органов в г. Москве. // Вестник оториноларингологии – 2016 – 81 (5) – с. 17-18.

2. Кунельская В.Я., Шадрин Г.Б., Мачулин А.И., Красникова Д.И., Андреенкова О.А. Эпидемиология грибковых заболеваний лор-органов. // Успехи медицинской микологии – 2018 – 18 – с. 404-405.

3. Mehanna H.M., Kuo T., Chaplin J., Taylor G., Morton R.P. Fungal laryngitis in immunocompetent patients. // J Laryngol Otol. – 2004 - 118(5) – p.379-381.

4. Кунельская В.Я., Романенко С.Г., Шадрин Г.Б., Красникова Д.И. Распространенность грибковой флоры при хронической воспалительной патологии гортани. // Вестник оториноларингологии – 2017 – 82 (4) – с.29-31.

5. Кунельская Н.Л., Кунельская В.Я., Романенко С.Г., Шадрин Г.Б., Хамзалиева Р.Б., Красникова Д.И. Клинические особенности хронических ларингитов, ассоциированных с грибковой флорой. // Таврический медико-биологический вестник – 2017 – 20 (3-3) – с.124-128.

6. Ravikumar A., Prasanna Kumar S., Somu L., Sudhir B. Fungal Laryngitis in Immunocompetent Patients. // Indian J Otolaryngol Head Neck Surg. – 2014 - 66(1) - p.375–378.

7. Liu Y., Zhou S., Ling L. Etiological factors contributing to the development of primary laryngeal aspergillosis in immunocompetent patients. // Journal of Medical Microbiology. – 2010. – 59. – p.1250–1253.

8. Кунельская В.Я., Романенко С.Г., Шадрин Г.Б., Красникова Д.И. Характеристика грибов-возбудителей ларингомикоза. // Успехи медицинской микологии – 2017 – 17 – с.258-259.

9. Крюков А.И., Кунельская Н.Л., Кунельская В.Я., Романенко С.Г., Шадрин Г.Б., Красникова Д.И., Андреенкова О.А. Дифференциальная диагностика и лечение грибкового поражения глотки и гортани. // Клинические рекомендации НМАО и МЗ РФ – 2014 – 14с.

10.Крюков А.И., Кунельская Н.Л., Шадрин Г.Б., Кунельская В.Я., Мачулин А.И., Красникова Д.И., Андреенкова О.А. Роль микобиоты при хронической воспалительной патологии лор-органов. // Болезни органов дыхания. Приложение к журналу Consilium Medicum – 2017 – (1) – с.52-56.

11.Крюков А.И., Дайхес Н.А., Кунельская Н.Л., Романенко С.Г. Нажмудинов И.И, Гусейнов И.Г. Дифференциальная диагностика и лечение различных форм хронического ларингита. // Клинические рекомендации НМАО и МЗ РФ – 2014 – 18с.

12.Крюков А.И., Дайхес Н.А., Кунельская Н.Л., Максимова Е.А., Нажмудинов И.И., Гусейнов И.Г., Никифорова Г.Н., Романенко С.Г., Свистушкин В.М. Хронический ларингит. // Клинические рекомендации НМАО и МЗ РФ – 2016 – 27с.

13.Кунельская Н.Л., Кунельская В.Я., Романенко С.Г., Шадрин Г.Б., Красникова Д.И. Лечение ларингомикоза. // Вестник оториноларингологии – 2018 - 83(3) – с.37-40.

14.Кунельская В.Я., Шадрин Г.Б., Красникова Д.И., Андреенкова О.А. Рациональные методы лечения кандидоза ВДП. // Успехи медицинской микологии – 2013 – 11 – с.99-102.

15.Jack D. Sobel. Practice Guidelines for the Treatment of Fungal Infections. // Clinical Infectious Diseases – 2000 – 30 (4) – p.652.

16.Peter G. Pappas, Carol A. Kauffman, David R. Andes, Cornelius J. Clancy, Kieren A. Marr, Luis Ostrosky-Zeichner, Annette C. Reboli, Mindy G. Schuster, Jose A. Vazquez, Thomas J. Walsh, Theoklis E. Zaoutis, Jack D. Sobel, Clinical Practice Guideline for the Management of Candidiasis: 2016 Update by the Infectious Diseases Society of America. // Clinical Infectious Diseases – 2016 – 62 (4) – p.1-50.

17.Кунельская Н. Л., Романенко С. Г., Павлихин О. Г., Елисеев О. В. Ингаляционная терапия при воспалительных заболеваниях гортани. // Лечебное дело – 2011 – 2 – с.23-27.

18.Кунельская В. Я., Кунельская Н. Л., Кирасирова Е. А., Романенко С. Г., Шадрин Г. Б., Красникова Д. И., Лесогорова Е. В., Яковлев В. С. Фотодинамическая терапия в лечении ларингомикоза. // Российская оториноларингология. – 2019 - 18(1) – с.70–75.

19.Шадрин Г.Б. Современные подходы к диагностике и лечению грибкового отита (клинико-экспериментальное исследование). // Диссертация на соискание ученой степени кандидата медицинских наук. ГУЗ "Московский научно-практический центр оториноларингологии" – 2011 - 131с.

20.Талалайко Ю.В. Антибактериальная фотодинамическая терапия в лечении нозокомиального синусита у пациентов отделений реанимации и интенсивной терапии. // Диссертация на соискание ученой степени кандидата медицинских наук. ГУЗ "Московский научно-практический центр оториноларингологии" – 2012 - 130с.

21.Мачулин А.И. Диагностика и лечение хронического аденоидита грибковой этиологии у детей. // Диссертация на соискание ученой степени кандидата медицинских наук. ГУЗ "Московский научно-практический центр оториноларингологии" – 2013 - 108с.

22.Красникова Д.И. Роль грибковой флоры в хронической воспалительной патологии гортани. // Диссертация на соискание ученой степени кандидата медицинских наук. ГБУЗ "НИКИО им. Л.И. Свержевского" ДЗМ - 2019 - 136с.

23.Кунельская В.Я., Романенко С.Г., Шадрин Г.Б., Красникова Д.И. Фотодинамическая терапия в комплексном лечении ларингомикоза. // Вестник оториноларингологии – 2018 – 83(5) – с.117-118.